

Licenciatura en Kinesiología y Fisiatría

Trabajo Final Integrador

Autor: Juan Cruz Cocco

FASCITIS PLANTAR BILATERAL EN ADULTO JÓVEN

2022

Tutores: Lic. María Paula Esquivel y Lic. Leonardo Mensi

Citar como: Cocco JC. Fascitis plantar bilateral en adulto joven. Licenciatura en Kinesiología y Fisiatría. Universidad ISALUD, Buenos Aires; 2022



DEDICATORIA Y AGRADECIMIENTOS

A Dios, por guiar mis pasos y colmarme siempre de bendiciones; es en Él en quien siempre me he refugiado cuando las tribulaciones de la vida me han asolado, y a Él hoy es que le agradezco este logro.

A María Elena, mi mamá, el motor principal de toda esta empresa. Quien me ha brindado su apoyo incondicional toda mi vida, y muy especialmente durante esta etapa académica, ha sido ella quien a lo largo de estos 5 años y en una multiplicidad de ocasiones me dio fuerzas para continuar y no bajar los brazos, sobre todo en aquellos días en que todo se tornaba cuesta arriba y había que emprender viaje, su palabra de aliento y motivación han servido siempre para levantarme y seguir adelante.

A Rafael, mi papá, quien, a pesar de no encontrarse presente físicamente desde hace ya tantos años, sus enseñanzas, el cariño y su recuerdo siempre están presentes en mí. Para él también va dedicado este logro.

A Patricia, Rosario y Teresa, mis hermanas, mis mentoras, consejeras y confidentes, quienes siempre estuvieron apoyándome incondicionalmente.

A India, mi fiel compañera y parte fundamental de mi familia. Con su dulce mirada y compañía siempre logró traer calma a mi vida.

A Margarita, mi tía, el otro gran motor de esta empresa, quien con su cariño y ayuda incondicional me ha acompañado en todo el recorrido de esta carrera.

A la Directora de la carrera Mg. Lic. Russo Paula, por el apoyo y por brindarme la oportunidad de formar parte de esta universidad.

A los Licenciados Catalán Carmen, Esquivel María Paula, Cuyubamba Sebastián, Caputo Maximiliano, Mutti Romina, Arias Juan, Bolzoni Bruno, Morh Silvina, Pardo Gonzalo y a todo el cuerpo docente de la Universidad Isalud por su guía y sus enseñanzas a lo largo de toda la licenciatura, gracias a todos ellos me llevo un sinfín de herramientas y aprendizajes tanto en lo terapéutico como en lo humano.

A los tutores de este Trabajo Final Integrador, la Lic. Esquivel, María Paula y el Lic. Mensi, Leonardo, porque gracias a su atenta guía, enseñanzas y correcciones ha sido posible la realización de este trabajo de fin de grado.

Al Lic. Caputo, Maximiliano y al Lic. Pardo, Gonzalo, por haberme permitido realizar mis rotaciones prácticas en sus respectivos establecimientos kinésicos.

Al Lic. Rocha, Facundo y al Lic. Salinas, Iván, ayer compañeros en alguna cursada, hoy tutores dentro del ámbito kinésico.

A Matías, mi paciente del Trabajo Final Integrador, por su amabilidad y buena predisposición a lo largo de la confección de este T.F.I.

A mis amigos y hermanos que me brindó la facultad, muy especialmente a mis queridísimos “Chiques” Hernan Corigliano, Camila Candolfi, Camila López, Luz Martino y Angie Ramos. Ellos han sido sin ningún lugar a dudas uno de los pilares fundamentales a lo largo de este recorrido académico, brindándome su apoyo y cariño en todo momento. A Germán Blázquez, Agustina Santoni y Yamila Díaz, cuyo apoyo y cariño también fueron de gran ayuda para continuar avanzando y poder llegar a la meta.

A todos mis compañeros de cursada, con quienes siempre hubo un trato cordial y de camaradería tanto dentro como fuera del aula.

A mi novia y a mis amigos de la vida, especialmente a Lucas, quien ofició de paciente en más de una ocasión para poder realizar las entregas de las diferentes tareas que demandaban las asignaturas universitarias. Ellos me han apoyado constantemente y han sabido comprender y respetar muchas de mis ausencias a reuniones o eventos por razones académicas.

Finalmente, pero no por ello menos importante, a mi familia, y a todos aquellos que forman o han formado parte de mi vida de alguna u otra manera, hoy también este logro es para ellos.

RESUMEN

En el siguiente Trabajo Final Integrador perteneciente a la Licenciatura en Kinesiología y Fisiatría de la Universidad Isalud, se destaca la importancia del rol y del accionar del área kinésica en la rehabilitación de un paciente masculino adulto, que asiste a consulta con el diagnóstico médico de fascitis plantar bilateral. La fascitis plantar es una patología que impacta y repercute severamente en la calidad de vida del paciente por el cuadro clínico que provoca, y que, en muchas ocasiones, puede llegar a ser de carácter invalidante para este. Es por esto que tomando como eje del tratamiento el objetivo del paciente de restituir su calidad de vida, aliviando la sintomatología inicial para así restablecer la ontología del mismo, se realiza la planificación de un tratamiento kinesiológico, en el cual se diagraman los objetivos a largo, mediano y corto plazo; se seleccionan las herramientas de evaluación y la terapéutica más acordes para abordar de forma óptima a esta patología por parte del profesional kinésico responsable de la atención brindada.

ÍNDICE

Tabla de contenido

| | |
|--|----|
| INTRODUCCIÓN..... | 1 |
| MARCO TEÓRICO | 2 |
| La fascia del pie..... | 10 |
| Fascitis plantar..... | 11 |
| Manejo de la patología y opciones de tratamiento | 16 |
| Exposición del caso | 25 |
| Anamnesis | 25 |
| Planificación del tratamiento | 28 |
| Diagrama de la sesión..... | 28 |
| Objetivos del tratamiento kinésico | 30 |
| Terapéutica elegida..... | 30 |
| Evaluación kinésica | 32 |
| Desarrollo del tratamiento | 34 |
| Evolución..... | 45 |
| Criterios de alta..... | 46 |
| Consideraciones éticas..... | 47 |
| Discusión | 48 |
| Conclusión..... | 49 |
| Bibliografía..... | 50 |
| Anexo | 53 |

ÍNDICE DE ILUSTRACIONES

| | |
|------------------------|-----------|
| Imagen 1 | 3 |
| Imagen 2 | 4 |
| Imagen 3 | 4 |
| Imagen 4 | 5 |
| Imagen 5 | 6 |
| Imagen 6 | 7 |
| Imagen 7 | 8 |
| Imagen 8 | 9 |
| Imagen 9 | 11 |
| Imagen 10 | 14 |
| Imagen 11 | 15 |
| Imagen 12 | 16 |
| Imagen 13 | 16 |
| Imagen 14 | 17 |
| Imagen 15 | 19 |
| Imagen 16 | 20 |
| Imagen 17 | 20 |
| Imagen 18 | 21 |
| Imagen 19 | 22 |
| Imagen 20 | 22 |
| Imagen 21 | 28 |
| Imagen 22 | 29 |
| Imagen 23 | 29 |
| Imagen 24 | 31 |
| Imagen 25 | 33 |
| Imagen 26 | 33 |
| Imagen 27 | 33 |
| Imagen 28 | 34 |
| Imagen 29 | 35 |
| Imagen 30 | 36 |
| Imagen 31 | 37 |
| Imagen 32 | 38 |
| Imagen 33 | 38 |
| Imagen 34 | 43 |
| Imagen 35 | 47 |
| Imagen 36 | 53 |
| Imagen 37 | 54 |
| Imagen 38 | 54 |

ÍNDICE DE TABLAS

| | |
|-----------------------|----|
| Tabla 1 | 3 |
| Tabla 2 | 6 |
| Tabla 3 | 15 |
| Tabla 4 | 17 |
| Tabla 5 | 34 |
| Tabla 6 | 36 |
| Tabla 7 | 37 |
| Tabla 8 | 39 |
| Tabla 9 | 40 |
| Tabla 10 | 41 |
| Tabla 11 | 42 |
| Tabla 12 | 43 |
| Tabla 13 | 45 |
| Tabla 14 | 46 |
| Tabla 15 | 53 |

TABLA DE ABREVIATURAS

| A |
|--|
| A.I.N.E.S.: Antinflamatorios no esteroideos |
| A.K.E. (test): test de active knee extension (extensión activa de rodilla) |
| Ap.: Apófisis. |
| Artic.: Articulación. |
| Av.: Avenida |
| A.V.D.: Actividades de la vida diaria. |
| A.I.V.D.: Actividades instrumentales de la vida diaria |
| C |
| C.A.B.A.: Ciudad Autónoma de Buenos Aires |
| Cm.: Centímetro |
| C.M.P.: Cadena miofascial posterior |
| D |
| Dx.: Diagnóstico |
| E |
| E.V.A.: Escala visual analógica |
| F |
| F.P.: Fascia plantar / Fascitis plantar |
| F.K.T.: Fisiokinesioterapia |
| I |
| I.M.C.: Índice de masa corporal |
| K |
| Kg.: Kilogramos |
| Km.: Kilómetros |
| M |
| Mcg.: Microgramo |
| Mg.: Miligramo |
| Min.: Minuto |
| M.M.I.I.: Miembro(s) inferior(es) |
| Musc.: Músculo(s) |
| R |
| R.N.M: Resonancia nuclear magnética. |
| T |
| T.F.I: Trabajo final integrador |
| Tto.: Tratamiento (s) |

INTRODUCCIÓN

El siguiente trabajo final integrador (TFI) se confecciona como cierre de ciclo de la Licenciatura en Kinesiología y Fisiatría de la Universidad Isalud. Dicha actividad tiene como fin integrar los conocimientos adquiridos a lo largo de la cursada y el abordaje en campo para elaborar un informe escrito, en donde se plasman los contenidos abordados en la materia Prácticas Profesionales Supervisadas II, el taller de Trabajo Final Integrador, lo investigado en las diferentes fuentes de carácter científico consultadas sobre la temática elegida, y el seguimiento de un caso clínico durante los meses de abril a junio de 2022 en el Centro Kinesiológico Kinar del Lic. Pardo Gonzalo, ubicado en el barrio de Caballito en Av. La Plata 218, piso 6° B, C.A.B.A. Dicho centro brinda servicios de kinesiología integral especializados en patologías de tipo traumatológicas.

El caso clínico aquí desarrollado trata de un paciente de sexo masculino, de 45 años de edad que concurre con derivación del área traumatológica, con un diagnóstico de fascitis plantar bilateral, producto de la actividad realizada por este (operador de aduana), en la cual debe pasar largos periodos en posición de bipedestación, con un calzado inadecuado y bajo situación de constante estrés.

Este caso es interesante porque este tipo de patologías suelen ser muy prevalentes en la sociedad por una multiplicidad de posibles causas, como pueden ser el sobrepeso o mantenerse en períodos prolongados en bipedestación por ejemplo; afectando tanto a poblaciones deportistas como no deportistas, dando como resultados anomalías en la región de la fascia plantar y provocando severas complicaciones en el desarrollo de las actividades de la vida diaria (A.V.D.) de la persona afectada disminuyendo notablemente su calidad de vida. El abordaje y la rehabilitación por parte del equipo kinésico es fundamental no solo para resolver el cuadro con el que asiste a consulta, sino para, además, educar al paciente en cuestiones de prevención que serán útiles tanto para su vida diaria y para sus actividades instrumentales de la vida diaria (A.V.D.I), lo cual forma parte de las competencias propias de la profesión, y le otorga un enorme valor agregado a la rehabilitación del paciente. Se presenta entonces un marco teórico en el que se abordan cuestiones relevantes al caso clínico y a la terapéutica que se realiza sobre este. Se expone el caso a tratar junto con la planificación, los objetivos y la terapéutica seleccionada para el caso; se contempla la evolución del paciente durante los meses de abril a junio de 2022 y se informan los resultados obtenidos en dicha atención de forma ordenada. Se finaliza el trabajo con un espacio dedicado a la discusión, seguido de una breve reflexión sobre el caso abordado y la importancia del accionar kinésico en este tipo de patologías.

MARCO TEÓRICO

Anatomía del pie

El pie constituye el eslabón más distal de la extremidad inferior del cuerpo humano y permite la conexión del organismo con el medio que lo rodea y es la base de sustentación de nuestro aparato locomotor. Gracias a él son posibles la bipedestación y la marcha; ya que este no es una estructura rígida, sino un sistema dinámico que distribuye las cargas entre los diversos puntos del apoyo plantar (Hernández et al., 2016), pudiendo convertirse en una estructura rígida o flexible en función de las necesidades para las que es requerido o según las características del terreno en donde se mueve (Viladot Voegueli, 2001).

Huesos del pie

El pie está compuesto por 3 grupos de huesos que forman el tarso, el metatarso y las falanges (Rouviere y Delmas, 2005):

- El *tarso*: es un macizo óseo que ocupa la mitad posterior del pie, y está formado por siete huesos cortos dispuestos en dos filas, una anterior y otra posterior. La fila posterior está constituida por dos huesos, el astrágalo y el calcáneo (que se hallan superpuestos); y la fila anterior consta de cinco: el hueso cuboideo, el hueso navicular y los tres huesos cuneiformes (que se disponen de manera yuxtapuesta), siendo entonces el tarso más estrecho posterior que anteriormente. Los siete huesos del tarso se articulan de manera que forman una bóveda cóncava inferiormente, sobre la que reposa todo el peso del cuerpo.
- El *metatarso*: está formado por cinco huesos largos denominados huesos metatarsianos, que se articulan posteriormente con los huesos de la segunda fila del tarso y anteriormente con las falanges proximales de los dedos. Se denominan primero, segundo, tercero, cuarto y quinto huesos metatarsianos, considerándolos de medial a lateral.
- Las *falanges*: Conforman la 3ra porción del tarso y de medial a lateral se conforman de 1ra a 5ta falange.

Articulaciones del pie

Las articulaciones del pie unen los huesos del tarso entre sí, además de conectarlos con los del metatarso (Kapandji, 2012); Latarjet y Ruíz Liard (2019) lo dividen en tres grupos:

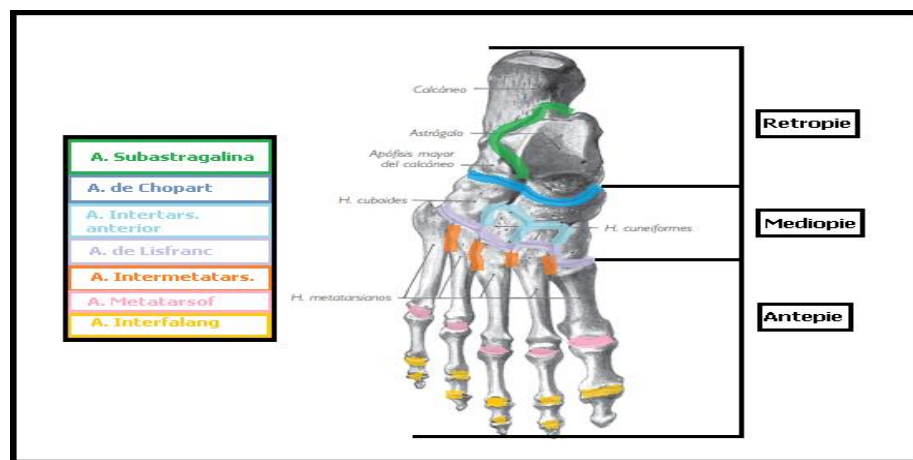
- Las articulaciones tarsianas (que corresponden a la artic. subastragalina, la artic. transversa del tarso (de Chopart) y las artic. intertarsianas anteriores).

- Las articulaciones tarsometatarsianas (también llamada de Lisfranc).
- Las articulaciones intermetatarsianas, metatarsofalángicas e interfalángicas del pie.

Se lo puede dividir para su estudio funcional en 3 regiones: la bóveda plantar, la región de apoyo posterior correspondiente al talón (conformado por el hueso calcáneo, y conjunto a la articulación con el hueso astrágalo conforman al retropié.), y la región de apoyo anterior (antepié) (Viladot Voegueli, 2001).

Imagen 1

Huesos, Articulaciones y División del Pie.



Fuente: Rouviere y Delmas (2005)

Músculos del pie

El sistema muscular que compone al pie consiste de 20 músculos y van a ser tanto *intrínsecos* (que inician y terminan en el mismo pie), como *extrínsecos* (que inician en la pierna y terminan en el pie). Se distribuyen en la región plantar dispuestos en 4 capas que van de profundo a superficial un total de 14 músculos; de los 6 restantes, 2 pertenecen al plano dorsal y 4 se encuentran intermedio a ambas regiones (Rouviere y Delmas, 2005); (Pró, 2012); (Latarjet y Ruíz Liard, 2019).

Tabla 1

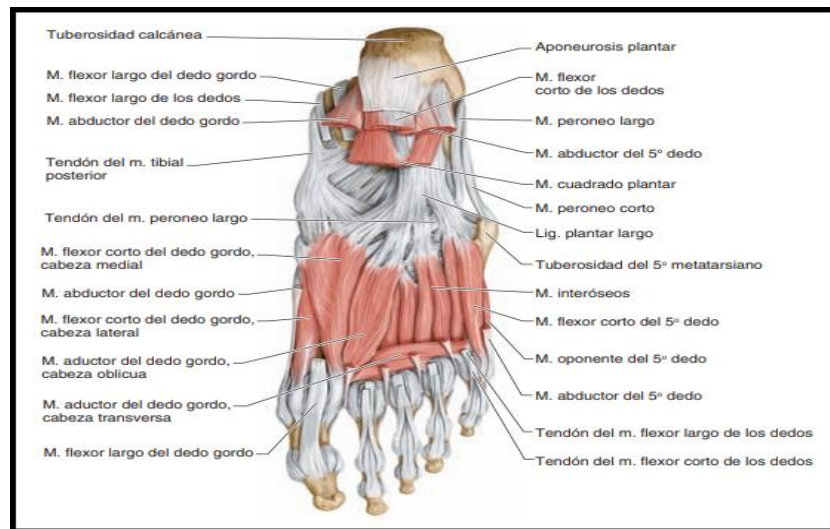
Músculos intrínsecos y extrínsecos del pie

| MÚSCULOS INTRÍNSECOS |
|--|
| Abductor del dedo gordo; Aductor del dedo gordo; Lumbricales; Flexor corto del dedo gordo; Flexor corto del 5to dedo; Flexor corto de los dedos; Abductor del 5to dedo; Interóseos dorsales; Interóseos plantares; Cuadrado plantar. |
| MÚSCULOS EXTRÍNSECOS |
| Flexor largo común de los dedos; Flexor largo del dedo gordo; Extensor largo de los dedos; Tibial anterior; Tibial posterior; Peroneo lateral largo; Peroneo lateral corto; Sóleo; Gastrocnemios. |

Fuente: Latarjet y Ruíz Liard (2019)

Imagen 2

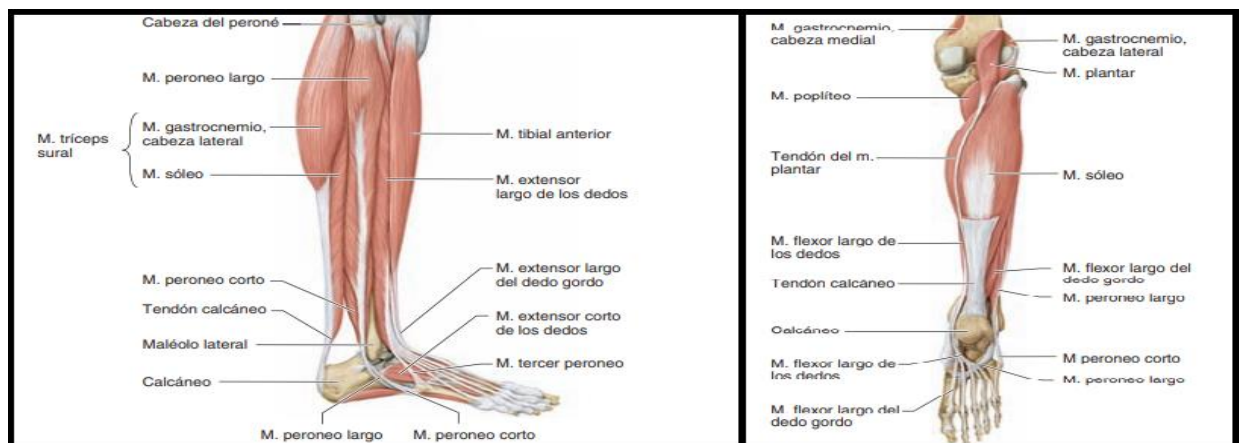
Músculos Intrínsecos del Pie.



Fuente: Pró (2012)

Imagen 3

Músculos Extrínsecos del Pie.



Fuente: Pró (2012)

Biomecánica de tobillo y pie

Desde un punto de vista funcional, el pie posee un conjunto de articulaciones que le permiten el movimiento en los tres planos del espacio, y podemos agrupar las articulaciones en dos grandes grupos (Viladot Voegueli, 2001).

- *Articulaciones de acomodación*: las cuales tienen como misión amortiguar el choque del pie con el suelo y adaptarlo a las irregularidades del terreno. Son las articulaciones del tarso y tarsometatarsianas.

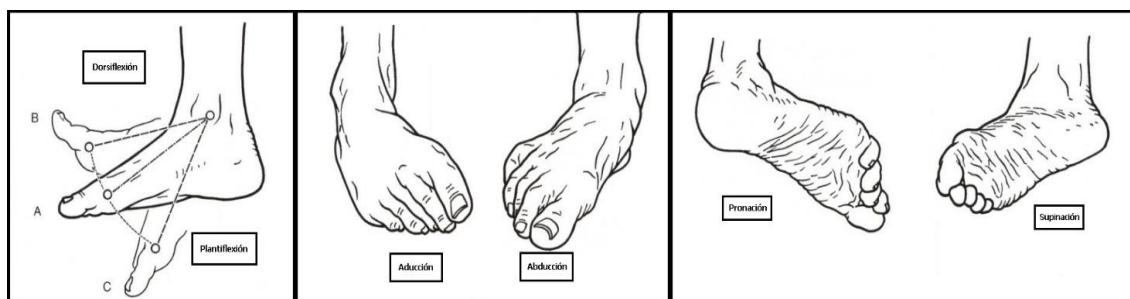
- *Articulaciones de movimiento*: que tienen principalmente una función dinámica, siendo fundamentales para la marcha. Son la del tobillo y las de los dedos (articulaciones metatarsofalángicas complementadas por las interfalángicas).

Movimientos en los tres planos de las articulaciones del tobillo y el pie (Viladot Voegueli, 2001); (Kapandji, 2012):

- *Flexión dorsal (dorsiflexión)*: Movimiento realizado en el plano sagital, que aproxima el dorso del pie a la cara anterior de la pierna (amplitud de movimiento: 20° a 30°).
- *Flexión plantar (plantiflexión)*: Movimiento realizado en el plano sagital, que aleja el dorso del pie de la cara anterior de la pierna (amplitud de movimiento: 30° a 50°).
- *Aducción*: Movimiento realizado en el plano frontal, que dirige la punta del pie hacia dentro (amplitud de movimiento: 35°).
- *Abducción*: Movimiento realizado en el plano frontal, que dirige la punta del pie hacia afuera (amplitud de movimiento: 45°).
- *Pronación*: Movimiento realizado en el plano transversal, en el cual el pie gira de manera tal que la planta del pie se orienta hacia afuera (amplitud de movimiento: 25° – 30°).
- *Supinación*: Movimiento realizado en el plano transversal, en el cual el pie gira de manera tal que la planta del pie se orienta hacia dentro (amplitud de movimiento: 50°).

Imagen 4

Movimientos del Pie en el espacio.

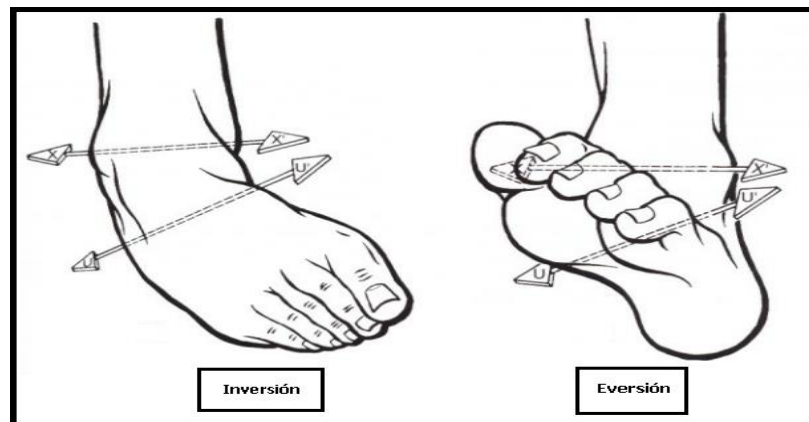


Fuente: Kapandji (2012)

Tanto los movimientos de pronación – supinación y aducción – abducción, no existen en estado puro en las articulaciones del pie, debido a la configuración articular de este complejo, de modo que los movimientos que se produzcan en un plano se acompañarán obligatoriamente de movimientos en los otros 2 planos: de forma que un movimiento de aducción se acompañará necesariamente de una supinación y una ligera plantiflexión, dando lugar al movimiento de *inversión*; y un movimiento de abducción, se acompañará de movimientos de pronación y dorsiflexión, dando lugar al movimiento de *eversión* (Kapandji, 2012).

Imagen 5

Movimientos combinados de Inversión y Eversión del Pie.



Fuente: Kapandji (2012)

Tabla 2

Biomecánica de Tobillo y Pie.

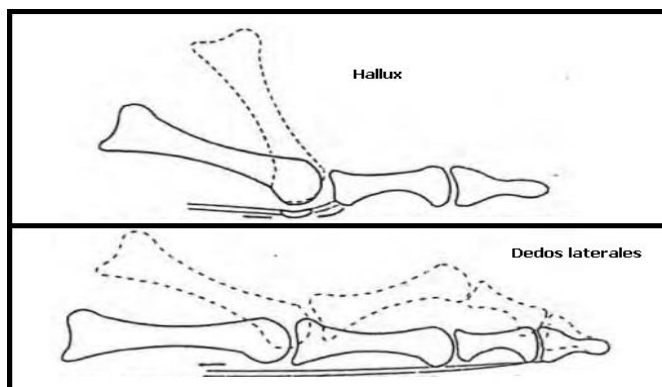
| Cuadro I. Anatomía funcional pie-tobillo. | | |
|---|--|---|
| Movimiento | Músculos | Articulaciones involucradas-estabilizadores |
| Flexo-extensión tobillo | Dorsiflexión: tibial anterior, extensor propio del dedo gordo, extensor común de los dedos del pie. Flexores plantares: peroneos largo y corto, gemelos y sóleo, flexor largo del <i>hallux</i> , tibial posterior | Tibio-peroneo-astragalina ¹ Flexión plantar: peroneo-astragalino anterior ¹ (detiene la inversión) Dorsiflexión: peroneocalcáneo ¹ |
| Flexo-extensión dedos | Flexor largo del dedo gordo, largo común de los dedos del pie. Extensor propio del <i>hallux</i> , extensor común de los dedos del pie | Metatarsofalángicas e interfalángicas ¹ |
| Rotación interna-rotación externa | Se realiza un movimiento conjunto de la extremidad | Coxofemoral ¹ |
| Aducción-abducción | Movimiento conjunto con pronación y supinación | Subastragalina y Chopart ¹ |
| Pronación-supinación del tarso | Inversión: tibial anterior-posterior Eversión: peroneos | Subastragalina y Chopart ¹ |
| Flexión-extensión del antepié | Flexores y extensores de los dedos | Subastragalina y Chopart ¹ |
| Pronación-supinación de antepié | Tibial anterior-posterior. Peroneos | Lisfranc ¹ |

Fuente: Hernández et al. (2016)

Articulaciones de los dedos: Se deben diferenciar por una parte la articulación del dedo gordo (con su sistema glenosesamoideo en la cara plantar), y las articulaciones de los 4 dedos restantes, carentes de este sistema. Presentan movimientos de *flexo-extensión* (Viladot Voegueli, 2001).

Imagen 6

Biomecánica de los Dedos del Pie.



Fuente: Viladot Voegueli (2001)

La bóveda plantar y los arcos del pie

En palabras de Kapandji (2012) “la bóveda plantar es un *conjunto arquitectónico* que asocia con armonía a todos los elementos osteoarticulares, ligamentosos y musculares del pie” (pp.226). Los huesos, ligamentos y músculos del pie constituyen una estructura elástica que le permite al pie adaptarse a superficies desiguales, deformarse para absorber golpes (desempeñando un papel amortiguador) o transformarse en una palanca que transmite el peso del cuerpo. La forma de la planta del pie presenta normalmente una bóveda cóncava hacia abajo, con dos arcos: un arco longitudinal (medial y lateral) y un arco transverso. La parte superior de la bóveda, que soporta fuerzas a compresión, está formada por los huesos (los cuales encajan perfectamente entre sí a través de sus superficies articulares); la inferior, que resiste esfuerzos de tracción, está constituida por ligamentos, aponeurosis y músculos cortos, que son estructuras preparadas mecánicamente para esta función (Viladot Voegueli, 2001). Esta bóveda tiene tres puntos de apoyo que corresponden a la cabeza del primer metatarsiano, a la cabeza del quinto metatarsiano y a la tuberosidad del calcáneo, que junto a las partes blandas dan forma a la impresión plantar (Pró, 2012); (Latarjet y Liard, 2022). Pueden distinguirse en esta bóveda: un arco longitudinal del pie, que está compuesto por una porción medial y otra lateral, que actúan como una unidad con el arco transverso del pie.

El apoyo posterior (talón) está unido al apoyo anterior por la parte lateral del arco plantar más o menos ancha, mientras que en la parte medial hay una “laguna” cóncava medialmente. En esa impresión se ve bien que existe (Latarjet y Liard, 2022):

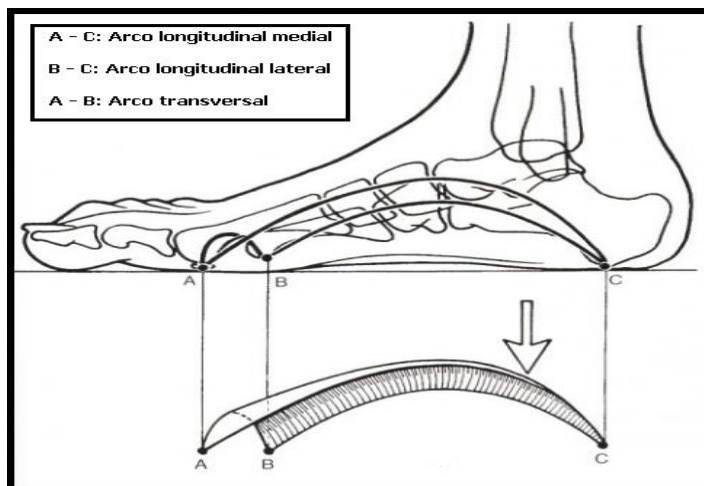
- Un arco longitudinal del pie, parte lateral (constituido por el calcáneo, el cuboides y el 4to y 5to metatarsiano), acolchado por varias capas musculares.
- Un arco longitudinal del pie, parte medial, que queda a distancia del suelo y que se estructura en un puente entre el apoyo posterior y el apoyo anteromedial. Es el más flexible y móvil, está

formado de adelante hacia atrás, por los tres metatarsianos mediales, los tres huesos cuneiformes, el navicular, el astrágalo y el calcáneo.

- Un arco transversal del pie, conformado entre las 3 cuñas y el cuboides, por un lado, y los extremos superiores de los metatarsianos, por el otro lado.

Imagen 7

Bóveda Plantar y Arcos Plantares.



Fuente: Kapandji (2012)

Los tres arcos óseos internos que conforman al arco longitudinal porción medial, son aquellos dotados de más movilidad y constituirán el “pie dinámico”, o pie astragalino. Y los dos arcos óseos externos que corresponden al arco longitudinal porción lateral, con menos movilidad representarán el arco de apoyo, el “pie estático” o pie calcáneo. Mientras que los primeros son fundamentales para el movimiento, los segundos lo son para el apoyo (Viladot Voegueli, 2001).

El pie y la distribución de las cargas

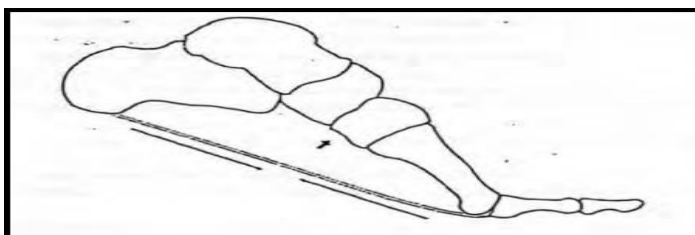
En posición bipodal el peso del cuerpo es transmitido por la pelvis al suelo a través de las extremidades inferiores, por lo que cada pie soporta, por tanto, la mitad del peso del cuerpo. Cuando las fuerzas llegan al pie, el primer hueso que encuentran es el astrágalo, cuya función cinética principal es distribuir las fuerzas hacia los diferentes puntos de apoyo. Hacia atrás, transmite la mayor parte de la carga, que llega al suelo a través de la tuberosidad del calcáneo, y hacia adelante a través de la cabeza del astrágalo, las cuñas y los primeros 3 metatarsianos, es decir, la transmite al llamado *pie dinámico*. En el lado externo, las fuerzas llegan al suelo a través del calcáneo hacia el cuboides y los metatarsianos, es decir, al *pie estático*. En el antepié, la carga se reparte entre todos los

metatarsianos, con la particularidad que el primero por ser el más dotado, absorbe como mínimo el doble de fuerza que cada uno de los restantes, y la transmite al suelo a través de los sesamoideos.

Este soporte y distribución de cargas se puede dar gracias a las articulaciones de amortiguación, que le confieren al pie una forma variable, lo cual hace que se convierta en un eficaz muelle cuando choca con el suelo y permite que se acomode con facilidad a las irregularidades del terreno. En esta función amortiguadora desempeñan un papel fundamental la fascia y la musculatura corta plantar; a modo de cuerda que tensa un arco, actúan soportando fuerzas de distracción y como mecanismo de absorción enérgico. Además, la fascia, al tener su inserción distal a nivel de los dedos, cuando el pie se apoya en el antepié en el momento del despegue de la marcha (y los dedos están dorsiflexionados), queda tensada aproximando el talón al antepié. Esta acción combinada de la fascia y la musculatura corta del pie, con el accionar del primer dedo del pie constituyen el mecanismo de Windlass en donde conforme el hallux se dorsiflexiona, la fascia desarrolla tensión, y dicha tensión compacta a las estructuras del pie tornándolo en una estructura rígida, elevando el arco longitudinal medial y preparando al pie para la propulsión hacia adelante. Este mecanismo descrito, por Hicks en 1954, junto al bloqueo de la articulación de Chopart, contribuyen a la rigidez del pie en esta posición y facilita la transmisión de carga al antepié (Viladot Voegueli, 2001). Entonces, la fascia plantar juega un papel muy importante en la biomecánica del pie, proporcionando un efecto de Windlass en la planta del pie y ayudando a mantener el arco longitudinal del pie (Cutts et al., 2012); tensándose durante la última etapa de soporte de peso y, a medida que las articulaciones metatarsofalángicas se dorsiflexionan, se le aplica una fuerza de tracción en su punto de inserción en el calcáneo; la fascia plantar también juega un papel dinámico durante el ciclo de la marcha, donde se elonga durante la fase de apoyo, almacenando energía potencial durante este proceso y bloquea al mediopie durante el despegue para proporcionar una estructura lo suficientemente rígida para que se pueda dar la propulsión. Luego, la fascia plantar se contrae pasivamente, convirtiendo la energía potencial previamente almacenada en energía cinética y ayudando a la aceleración del miembro (Cutts et al., 2012); (Menon y Jain, 2018); (Luffy et al, 2018).

Imagen 8

Mecanismo de Windlass.



Fuente: Viladot Voegueli (2001)

LA FASCIA DEL PIE

La fascia plantar es una banda de tejido conectivo cuya función principal es dar soporte a la bóveda plantar y actuar como un amortiguador de la presión ejercida sobre el pie (Luffy, 2018). Esta debe poder ser tanto flexible como rígida según las demandas del terreno, el pie y el ciclo de la marcha en el que se encuentre este, por lo que estas funciones opuestas deben ser llevadas a cabo en gran medida por la fascia plantar (Kapandji, 2012).

Rouviere y Delmas (2005) subdividen a la fascia del pie en 2 regiones: la fascia dorsal y la plantar.

Fascias dorsales: En la cara dorsal del pie y se dividen en 3 planos: fascia dorsal del pie, fascia de los músculos extensores cortos y fascia interósea dorsal.

Fascias plantares: Hay 2 planos fasciales: fascia plantar y la fascia interósea plantar.

Fascia plantar: De forma triangular y que se extiende desde la tuberosidad posterior del calcáneo hasta los dedos, a nivel de los metatarsianos en donde se divide en cintillas tendinosas para cada dedo (Latarjet y Ruíz Liard, 2019), se encuentra situada profunda a la piel (de la cual está separada por una grasa de tejido adiposo) y cubre a los musc. superficiales de los tres grupos musculares de la región plantar. Divide a la planta del pie en tres regiones: *medial*, *media* y *lateral*: la *medial* corresponde al grupo de los músculos mediales del dedo gordo; la *media* contiene a los musc. flexor largo de los dedos, al musc. cuadrado plantar y a los lumbricales; y la *lateral* a los músculos del 5to dedo del pie (Latarjet y Ruíz Liard, 2019).

La fascia plantar medial: es delgada posteriormente y se ensancha anteriormente, y se inserta en la apof. medial de la tuberosidad del calcáneo hasta la raíz del dedo gordo.

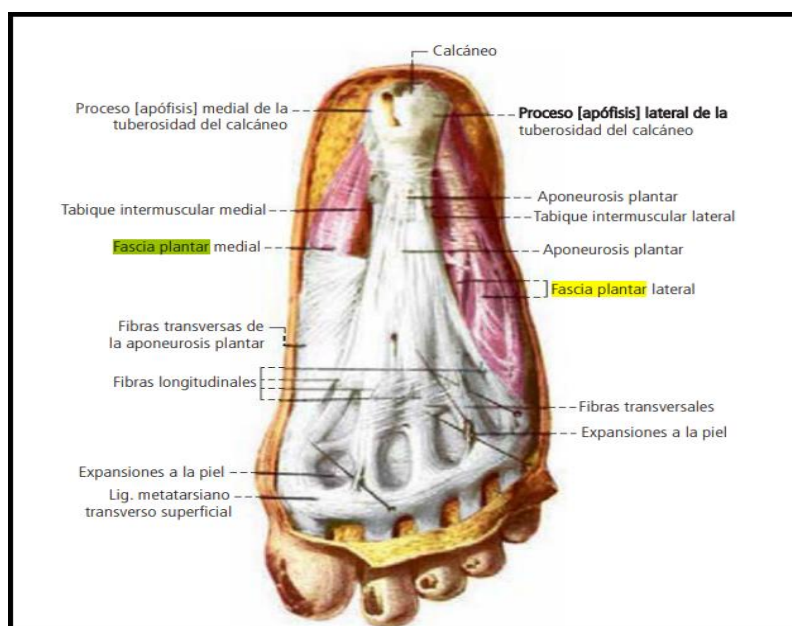
La fascia plantar media: se encuentra en la aponeurosis plantar, y es una lámina muy resistente (muy gruesa post. y más delgada hacia ant.); se fija posteriormente en la ap. medial y lateral de la tuberosidad del calcáneo y termina a la altura de las artic. metatarsofalángicas (a ambos lados se continúa con las fascias plantar medial y lateral). La aponeurosis plantar está formada por fibras longitudinales y transversales.

La fascia lateral: es gruesa posteriormente y delgada en su parte anterior. Se inserta posteriormente en la apof. lateral de la tuberosidad del calcáneo hasta la raíz del 5to dedo.

Fascia plantar interósea: Cubre a los músculos interóseos plantares y se extiende transversalmente del borde inferior de 1er hueso metatarsiano hasta el borde inferior del 5to. metatarsiano (Rouviere y Delmas, 2005).

Imagen 9

Fascia Plantar (vista inferior).



Fuente: Latarjet y Ruíz Liard (2019)

FASCITIS PLANTAR

La fascitis plantar (también conocida como talalgia plantar o dolor de talón), es un trastorno de carácter autolimitado, que consiste en la presencia de dolor en la región anterointerna del hueso calcáneo que puede irradiarse hacia la región del borde interno del pie, dado que la fascia plantar se inserta tanto en la tuberosidad del hueso calcáneo y recorre la planta del pie hasta su inserción distal en los huesos metatarsianos (Trojian y Tucker, 2019), así como a las demás estructuras perifasciales a su alrededor (Luffy et al., 2018).

Etiología

Las causas de la fascitis plantar al día de hoy aún son desconocidas, se sabe de un buen número de factores que pueden predisponer a la aparición de esta, por lo que se dice que es de carácter multifactorial afectando tanto a poblaciones atléticas como sedentarias (Goff y Crawford, 2011); (Luffy et al., 2018).

Fisiopatología

La fisiopatología de la fascitis plantar hace referencia principalmente a una condición de tipo degenerativa (Trojian y Tucker, 2019), en la cual el tejido, producto de microtraumatismos repetitivos

(Luffy et al., 2018) producen micro laceraciones en el tejido de la fascia plantar y conduciéndola hacia esta condición degenerativa. No se produce un proceso inflamatorio primario, ya que la evidencia actual refiere ante estudios ecográficos hallazgos donde se puede apreciar una ausencia de células inflamatorias, desorden en las fibras colágenas y un aumento del grosor de la fascia plantar, por lo que varios autores coinciden en que es mejor denominar a esta entidad como “fasciosis” (degeneración), porque este proceso implica una etiología de carácter más degenerativo que inflamatorio en la banda de tejido conectivo; y como consecuencia a estos cambios degenerativos es que aparece inflamación (Goff y Crawford, 2011); (Menon y Jain, 2018); (Trojian y Tucker, 2019).

Pró (2012) refiere con respecto a esta ser “un proceso común de disrupción a nivel del sitio de inserción de la aponurosis en el hueso, seguido de inflamación crónica y reparación constante, es la base fisiopatológica de este problema” (p. 947). Por lo que estaremos ante una lesión producida principalmente por un estrés resultante de un sobreuso al someter al pie a demandas de sobrecarga (prolongadas y repetidas) a lo largo del tiempo; esto hace que se produzcan eventos de carácter anormal en la anatomía del pie que lo llevan a un estrés biomecánico de las articulaciones y los elementos de soporte de los tejidos blandos y del arco plantar y dando lugar a los efectos degenerativos y la clínica propios de la fascitis plantar (Menon y Jain, 2018). La constante tensión sobre la fascia plantar lleva a una condición de cronicidad y degeneración del tejido, lo que eventualmente conduce al dolor durante el descanso o al momento de dormir que refieren los pacientes (Trojian y Tucker, 2019).

Ya que la génesis de esta entidad puede deberse a una multiplicidad de factores, se deben considerar todas las posibilidades teniendo presente una lista de *factores de riesgo* tanto intrínsecos como extrínsecos, que darán lugar a esta patología y que van desde un calcáneo demasiado pronado (con un pie plano que puede causar un incremento de la presión en la inserción proximal de la fascia), un arco plantar muy alto (y un pie cavo puede causar también una excesiva presión en el talón no permitiéndole al mismo pie el realizar la eversión ni absorber el impacto correctamente) (Trojian y Tucker, 2019); disfunción del mecanismo de Windlass (con un desempeño incorrecto del primer dedo del pie durante la fase de propulsión, limitando la flexión dorsal de la metatarsofalángica y derivando en una limitación funcional del Hallux); Hallux valgus; rigidez en el tendón de Aquiles; acortamiento en el tríceps sural, contractura de la musculatura intrínseca del pie; tensión en la cadena posterior del MMII; discrepancia de MMII; obesidad; sobrepeso; deportistas corredores (aproximadamente un 8%-10% de todas las lesiones en estos deportistas son atribuidas a esta entidad) (Menon y Jain, 2018); limitación de la dorsiflexión de tobillo; personas que pasan demasiado tiempo en bipedestación o demasiado tiempo en sedestación en sus actividades laborales; un calzado inapropiado y un patrón de

marcha inadecuado (Luffy et al., 2018); patologías tales como el hipotiroidismo, pueden ser generadoras de manifestaciones musculoesqueléticas como la fascitis plantar (Cakir et al., 2003). Además, hay que tener presente que aproximadamente el 50% de los ptes. presentarán además de la F.P., espolón calcáneo, aunque se sabe que este último no supone una causa de la F.P. por sí mismo, puede estar presente (Finkenstaedt et al., 2018).

Prevalencia

Este trastorno es la causa de dolor de talón más común a nivel mundial, siendo uno de los mayores motivos de consultas al área traumatológicas por problemas relacionados con el pie (Pró, 2012) y, cerca del 10 al 15% de las personas sufrirán algún episodio de esta índole a lo largo de su vida, afectando tanto a poblaciones activas y atléticas como a poblaciones sedentarias (Martín et al., 2014), hombres y mujeres (aunque las mujeres suelen tener mayor predisposición a sufrir de patologías como Hallux valgus, que afecta en un 90% de los casos al género femenino (Rodríguez et al., 2019), por la utilización de calzado estrecho y aguzado en su porción anterior, que produce una tracción del tendón extensor del primer dedo, llevándolo a desviarse en valgo; haciendo que este se vaya subluxando de su articulación con el primer metatarsiano y la cabeza de éste se vaya haciendo progresivamente más prominente bajo la delgada piel que lo recubre, generando una reacción de hiperqueratosis, hipertrofiándose la bursa metatarsiana y generándose así el cuadro de hallux valgus (Pró, 2012); y siendo esta entidad un factor de riesgo para desarrollar F.P.). Afecta a más de 2 millones de personas al año en los EEUU, entre los rangos etarios de 25 a 65 años, edades donde se encuentran siendo más activos tanto laboral como deportivamente, ocasionando pérdidas muy grandes en lo que respecta a tiempo fuera del trabajo y fuera de las actividades deportivas. La presentación de esta patología de manera bilateral sucede en aproximadamente 1/3 de los casos¹ (Luffy et al., 2018).

Pronóstico

Debido a la condición de autolimitada, alrededor del 75% al 90% de los casos logran remitir de manera espontánea tornándose asintomáticos en el término de 12 meses (Pró, 2012), e incluso hay una variedad de tratamientos sugeridos para abordar a esta patología de manera conservadora con un 70 – 80% de efectividad en los pacientes (Luffy et al., 2018); y alrededor de un 5% - 10% requerirá de tto quirúrgico (Pró, 2012).

¹ El paciente elegido para la confección de este trabajo se encuentra dentro de esta última población descrita ya que presenta FP bilateral.

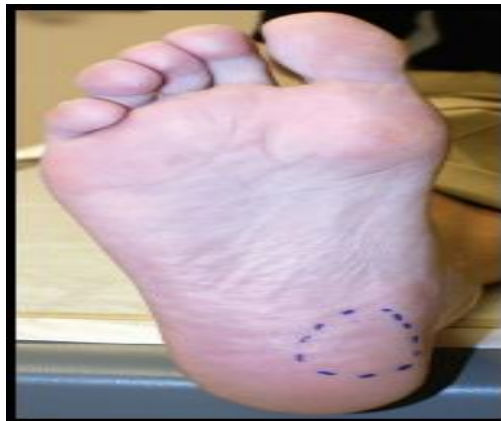Presentación de la patología

Las personas que se ven afectadas por esta entidad refieren dolor de avance progresivo, de tipo punzante y carácter insidioso en la región medial del talón, que se puede irradiar hasta el arco medial del pie (Menon y Jain, 2018), con un máximo de discomfort por las mañanas o luego de haber pasado periodos prolongados en sedestación o bipedestación, con un eventual alivio al iniciar los movimientos (Luffy et al., 2018), pero volviendo a sentir dolor al culminar la actividad. (Goff y Crawford, 2011).

A la exploración física se halla dolor al palpar la región del tubérculo medial del calcáneo (en la inserción proximal de la fascia plantar), así como reproducir dolor proximal en la inserción de la fascia ante el movimiento pasivo de dorsiflexión de tobillo (también se puede reproducir dolor por medio de la flexión pasiva del primer dedo del pie) y tensión tanto en tendón de Aquiles o en el tríceps sural (Goff y Crawford, 2011); (Luffy et al., 2018).

Imagen 10

Región de Dolor en la Fascia Plantar.



Fuente: Goff y Crawford (2011)

Se debe examinar al pie en búsqueda de anomalías secundarias como como pie cavo o plano, presencia de cicatrices, restricciones de movimientos, disminución del tejido adiposo de la planta del pie, así como cualquier anomalía neurológica (Menon y Jain, 2018) para poder llegar descartar posibles diagnósticos diferenciales y llegar a un diagnóstico correcto (Martin et al., 2014).

Tabla 3

Diagnósticos Diferenciales.

| <i>Etiology</i> | <i>Associated characteristics</i> |
|---|---|
| Neurologic | |
| Medial calcaneal and abductor digiti quinti nerve entrapment | Pain and burning sensation in the medial plantar region |
| Neuropathies | Diabetes mellitus, alcohol abuse, vitamin deficiency |
| Tarsal tunnel syndrome | Burning sensation in medial plantar region |
| Skeletal | |
| Acute calcaneal fracture | Direct trauma, unable to bear weight |
| Calcaneal apophysitis (Sever disease) | Adolescent, posterior calcaneal pain |
| Calcaneal stress fracture | Insidious onset of pain, repetitive loading |
| Calcaneal tumor | Deep bone pain |
| Systemic arthritides (e.g., rheumatoid arthritis, Reiter syndrome, psoriatic arthritis) | Multiple joint pain, bilateral heel pain |
| Soft tissue | |
| Achilles tendinitis | Posterior calcaneal/tendon pain |
| Heel contusion | Direct fall on heel with bone/fat pad pain |
| Plantar fascia rupture | Sudden plantar heel pain and ecchymosis |
| Posterior tibial tendinitis | Posterior medial ankle/foot pain |
| Retrocalcaneal bursitis | Pain in the retrocalcaneal region |

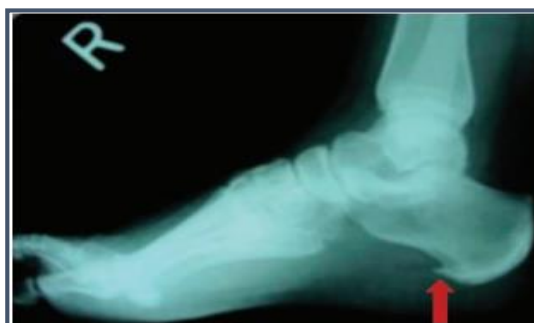Fuente: Goff y Crawford (2011)

Entonces, al diagnóstico de esta entidad se llega por medio de la anamnesis, por los hallazgos clínicos y tomando en consideración los factores de riesgo (Goff y Crawford, 2011); aunque no suelen ser de carácter estrictamente necesario, pueden solicitarse estudios complementarios por imágenes para confirmar las sospechas o descartar posibles diagnósticos diferenciales (Menon y Jain, 2018).

- Radiografía: Un recurso poco costoso y que puede ser útil para confirmar o descartar lesiones óseas como fracturas por estrés en el calcáneo o calcificaciones en el tejido blando o la presencia de un espolón calcáneo (Menon y Jain, 2018).

Imagen 11

Radiografía de Pie.



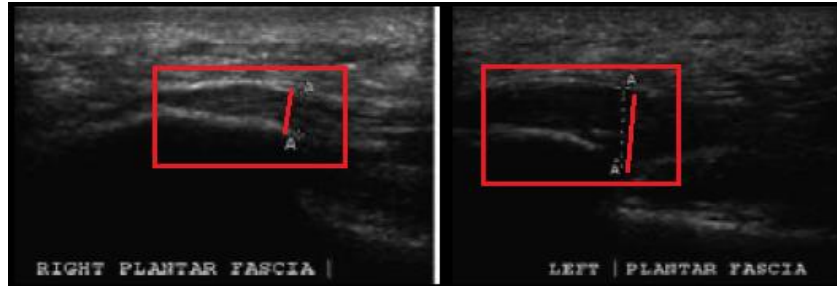
Fuente Luffy et al. (2018)

- Ecografía: También de bajo costo, y se utiliza como una ayuda en el dx. al permitir medir el grosor de la fascia plantar (que tiende a engrosarse por encima de los 4mm en ptes sintomáticos de F.P.) y observar la presencia de lesiones en esta; por lo que se utiliza, además, para confirmar o descartar otras patologías que pueden provocar dolor en la región del talón

tales como la fibromatosis plantar, presencia de cuerpos extraños en la región, entre otros (Menon y Jain, 2018).

Imagen 12

Ecografía F.P.

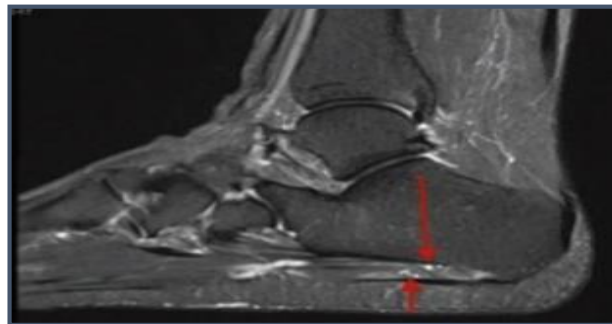


Fuente: Menon y Jain, (2018)

- R.M.N.: Es un estudio costoso pero que permite contemplar el grosor aumentado en la fascia plantar o presencia de laceraciones en la misma, pero con un grado de detalle aún mayor que la ecografía por ultrasonido. Los hallazgos más comunes con esta metodología son el edema de calcáneo en imágenes con método T2 y el engrosamiento de la fascia plantar en imágenes con método T1 (Goff y Crawford, 2011); (Luffy et al., 2018).

Imagen 13

R.M.N. de la Fascia Plantar.



Fuente: Luffy et al. (2018)

MANEJO DE LA PATOLOGÍA Y OPCIONES DE TRATAMIENTO

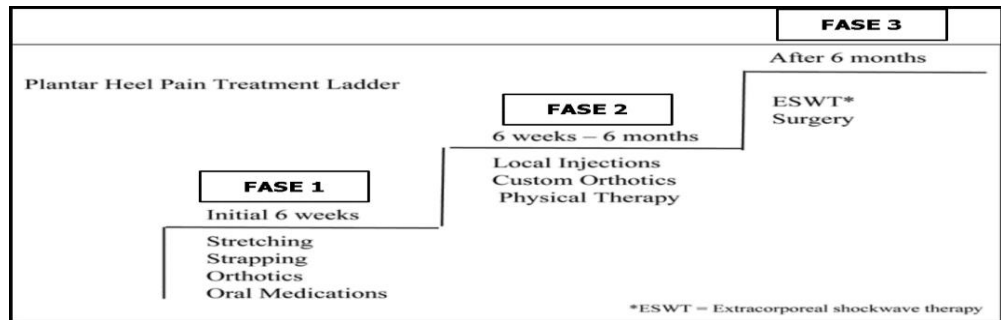
Aunque para muchos de los ptes el dolor suele ser de carácter autolimitado y remite a lo largo de un año, el dolor en la región del talón en las diferentes actividades de cada uno y la constante sensación de incapacidad que les produce, conduce a quienes padecen de esta condición a buscar asistencia terapéutica antes de que el dolor se resuelva por sí sólo (Luffy et al., 2018).

Para esto se han desarrollado varias estrategias cuyo objetivo es disminuir el dolor, promover la sanación de los tejidos, restablecer rangos de movilidad, darle flexibilidad al pie y corregir anomalías biomecánicas que se presenten (Trojian y Tucker,2019).

Estas estrategias se van a dividir en ttos conservadores que inician con autotratamientos por parte de los ptes y en caso de no responder ante estos, se avanza a ttos kinésicos; si alrededor de las 6 semanas subsiguientes no se consiguen los resultados esperados del alivio de la sintomatología del dolor, se recurre a ttos más invasivos tale como las inyecciones locales; si para los 6 meses no se soluciona el cuadro de dolor se avanza a la implementación de ondas de choque extracorpóreas, y de no resolverse entre los 6 meses a un año, se culmina con un tto de tipo quirúrgico (Goff y Crawford, 2011).

Imagen 14

Escalera de Tratamiento de la F.P.



Fuente: Menon y Jain (2018)

Alrededor del 90% de los ptes. logran aliviar la sintomatología con ttos conservadores y solo un 5 – 10% requiere de ttos más invasivos (Trojian y Tucker,2019).

Se plantean diversas estrategias de tto. para este tipo de patologías disponibles respaldadas por la evidencia científica actual (Goff y Crawford, 2011); (Martin et al., 2014); (Menon y Jain, 2018).

Tabla 4

Nivel de Evidencia de los Tratamientos propuestos para la F.P.

| Grade of recommendation | Level of evidence | Treatment |
|-------------------------|-------------------|--|
| A | 1,2 | Exercises ^(18,19) |
| A | 1 | ESWT ⁽⁴⁰⁾ |
| B | 2 | Orthoses ^(27,28) |
| D | 5 | Nonsteroidal anti-inflammatory drugs ⁽¹⁷⁾ |
| B | 2 | Dry needling ^(34,35) |
| C | 4 | Prolotherapy ⁽⁴¹⁾ |
| A | 1 | Steroid injections ⁽³¹⁾ |
| B | 2 | Botulinum toxin ^(37,38) |
| A | 1,2 | Platelet-rich plasma ^(40,41) |
| C | 4 | Surgery ⁽⁴⁰⁾ |

A = level 1 studies, B = level 2 or 3, C = level 4, D = level 5, 1 = RCT, 2 = reviews, 3 = case control, 4 = case reports or series, 5 = expert opinion/insufficient evidence

Fuente: Menon y Jain (2018)

Tratamiento conservador

Etapa 1 (de la semana 1 a la 6 de tto)

Esta es la línea de inicio de todo tto. en el abordaje de las F.P. en los cuales se es clave la educación y asesoramiento del pte sobre su condición, la duración aproximada y estimada de los síntomas (de semanas a meses), la modificación de hábitos que puedan estar generando la problemática, tales como: modificaciones de las actividades que el pte está realizando para otorgarle al tejido tiempo para sanar; aplicación de crioterapia, buscando con la aplicación de frío a modo terapéutico un efecto analgésico, una sedación local para así disminuir la percepción de dolor y la inflamación en la región afectada; educación del paciente sobre cómo modificar las cargas de soporte de peso durante las actividades ocupacionales, recreativas o de la vida diaria, para que este no pase periodos de tiempo prolongados en bipedestación o sedestación; educación sobre las opciones de calzado apropiado para mitigar el estrés que ocurre habitualmente durante la carga de peso; educación sobre hábitos alimenticios y pérdida de peso, ofreciéndole estrategias para ganar o mantener la masa corporal magra óptima, especialmente en individuos no deportistas con un alto I.M.C. (Martin et al., 2014); utilización de AINES por vía oral para modular el dolor y poder así manejar la situación de manera efectiva (Trojian y Tucker,2019).

También se suelen emplear en algunos casos, aplicaciones de corticoesteroides por medios más invasivos (inyecciones locales).

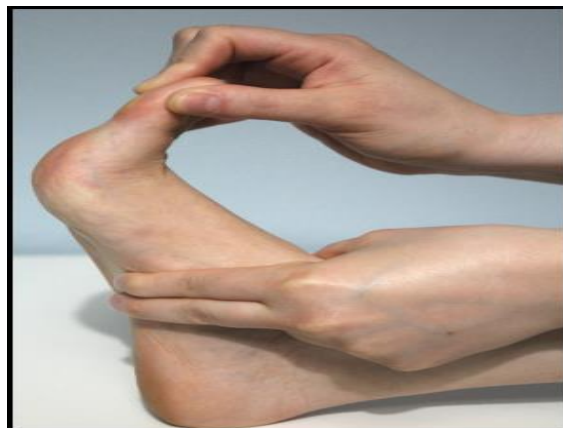Terapia física y stretching: Estas se suelen aplicar de manera conjunta para normalizar la movilidad de la articulación y los tejidos blandos (Menon y Jain, 2018). Se debe educar aquí al pte para que adquiriera el hábito de elongar antes de iniciar los ejercicios y explicarles que deben evitar caminar descalzos y realizar ejercicios muy repetitivos que continúen traumatizando a la región del talón en estadios agudos de la patología. Asimismo, se le indican ejercicios de fortalecimiento de la musculatura intrínseca del pie para mejorar la estabilidad del arco medial (Monteagudo et al., 2018), y también se le indican ejercicios de fortalecimiento y movilidad de la musculatura extrínseca del pie, que trabaja excéntricamente, se encarga de controlar la pronación (músculo tibial posterior y músculo peroneo lateral largo) y atenuar las fuerzas de impacto al momento de cargar peso (músculo tibial anterior) (Martin et al., 2014).

Las elongaciones de la fascia plantar y el tendón de Aquiles (así como de la musculatura intrínseca y extrínseca del pie) para prevenir y tratar a la musculatura contractura y a los tejidos blandos (Menon y Jain, 2018) es un recurso muy utilizado y de muy bajo costo para el tto inicial de la fascitis plantar (Luffy et al., 2018). Aplicando estiramientos excéntricos, definidos como ejercicios

realizados con carga mientras el músculo se alarga lentamente (Goff y Crawford, 2011). Si bien ambos estiramientos son efectivos al momento de tratar la fascia plantar, se pudo constatar que los estiramientos de la fascia plantar y la musculatura intrínseca del pie eran más efectivos en el alivio de la sintomatología del dolor en la región del talón (Luffy et al, 2018), aunque se debe de abordar la elongación de todas formas del tendón de Aquiles, ya que una limitada dorsiflexión es factor de riesgo para desarrollar fascitis plantar (Trojian y Tucker, 2019). Es muy importante educar al paciente en cuestiones de que realice sus estiramientos no solo al inicio o final del día, sino también durante aquellos los periodos que pase en su actividad laboral para contribuir a aliviar la sintomatología (Goff y Crawford, 2011).

Imagen 15

Elongación de la F.P.



Fuente: Trojian y Tucker (2019)

Dentro de las medidas para evaluar el nivel funcional y la presencia de incapacidades físicas asociadas a esta entidad podemos mencionar las siguientes (Martin et al., 2014):

Escala visual analógica (E.V.A.): que se utilizará para evaluar el dolor del paciente tanto para los primeros pasos después de un período de inactividad, como para las actividades en el tto. kinésico.

Índice de masa corporal (I.M.C.) en individuos no atletas: Se ha encontrado asociación entre un índice de masa corporal elevado con dolores de pie generalizado e incapacidad para realizar las A.V.D.

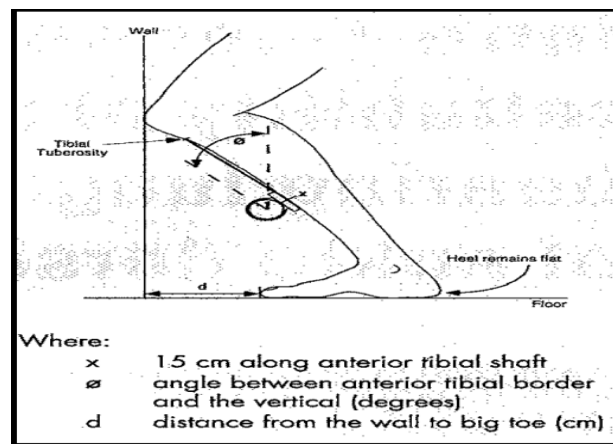
Pruebas funcionales para la evaluación biomecánica y musculoesquelética del tren inferior:

- *Weight Bearing Ankle Lunge Test:* Test descrito por Benell et al. en 1998, el cual se utiliza para valorar el rango de movimiento del tobillo y si hay presencia de limitaciones en este. Para ello se requiere que el paciente coloque el pie perpendicular a una pared y empuje la rodilla hacia esta. El pie se aleja progresivamente de la pared hasta alcanzar el rango máximo de dorsiflexión del tobillo sin que se levante el talón Las medidas más frecuentes que se toman

en este punto son la distancia del pie a la pared o el ángulo del eje tibial desde el vertical usando un goniómetro de gravedad (hoy en día se pueden utilizar inclinómetros digitales para esta medición). Determinar si hay presencia de limitación de la dorsiflexión de tobillo es necesario en este tipo de abordajes ya que este es uno de los mayores factores de riesgo para personas no deportistas, porque una limitación en la dorsiflexión de tobillo hace que el pie prone en exceso y eso colocará mayor tensión sobre la fascia plantar. (Trojian y Tucker, 2019).

Imagen 16

Weight Bearing Lunge Test.

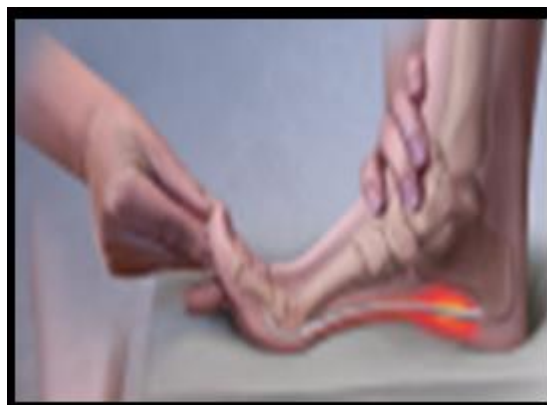

Fuente: Benell et al. (1998)

- *Windlass test:* Se realiza una dorsiflexión forzada sobre el dedo gordo del pie (a nivel de la metatarsofalángica), y esto reproducirá el síntoma de dolor en la región de la inserción de la fascia plantar en el calcáneo (por acción del mecanismo de Windlass) (De Garceau et al., 2003); (Trojian y Tucker, 2019).

Imagen 17

Windlass Test.

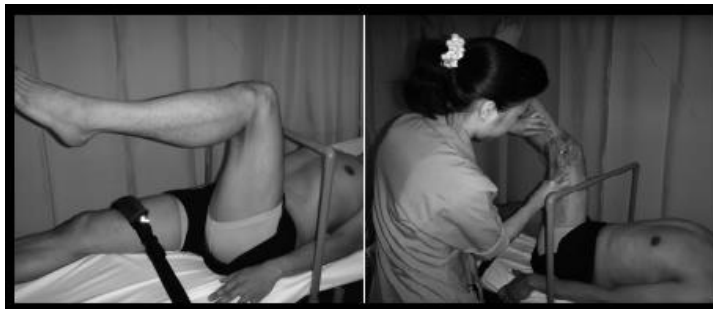

Fuente: Trojian y Tucker (2019)

- *AKE test*: Esta es una evaluación basada en una medición angular de la musculatura isquiotibial. Se realiza este test, entonces, para evaluar la flexibilidad de la musculatura isquiotibial, a través de la medida angular alcanzada por la extensión de rodilla con cadera flexionada, evaluando así si estos presentan (o no), aumento de la tensión y por ende acortamiento. Para esto se coloca al pte. en decúbito supino con cadera y rodilla flexionadas ambas a 90° y el tobillo en posición neutra. A partir de esta posición se inicia una extensión activa de rodilla de forma lenta y progresiva, hasta que se alcance una sensación tolerable de estiramiento. La cadera debe estar en todo momento a 90° y el miembro contralateral en extensión (Ayala et al. 2013); (Hamid et al., 2013).

Imagen 18

A.K.E. Test.



Fuente: Hamid et al. (2013)

Masaje miofascial profundo (aplicado tanto manualmente como con algún instrumento), se cree (ya que la mayoría de la evidencia propuesta es de carácter anecdótico) que promueve a la regeneración del tejido ya que incrementa el flujo sanguíneo y el aporte de este a la fascia (Goff y Crawford, 2011).

Taping: Se busca con la aplicación de este dar soporte al arco plantar y por ende conseguir alivio del dolor de los primeros pasos dados por el pte y mejorar su funcionalidad, pero es una solución a corto plazo (hasta las 3 semanas de iniciada la sintomatología) (Martin et al., 2014).

Ortesis: Muy utilizadas en el tto de F.P.; las ortesis plantares (plantillas) y las férulas de talón, puede ser utilizadas para tratar alteraciones biomecánicas que puedan afectar al desempeño de la fascia plantar, tales como un calcáneo demasiado pronado, un pie plano, un arco plantar demasiado elevado (pie cavo), entre otros, con el objetivo de disminuir las presiones generadas sobre la planta del pie (Lee et al., 2012), reduciendo el dolor y generando un mayor confort (Menon y Jain, 2018).

Imagen 19

Ortesis.



Fuente: Goff y Crawford (2011)

Férulas nocturnas: Se utilizan para prevenir que el pie descansa en una posición de plantiflexión (equina), logrando mantener una posición de 90° mientras el pte duerme por la noche, ya que la férula incrementa la flexibilidad de la musculatura plantar y reduce la tensión que se produce en la fascia durante los primeros pasos del día. (Lee et al., 2012). Tienen una desventaja y es que pueden resultar incómodas de utilizar durante la noche, aunque este periodo de acomodación que pasara el pte hasta lograr un sueño normal nuevamente es de aproximadamente una semana. Las férulas nocturnas anteriores se toleran mejor que las regulares (Lee et al., 2012).

Imagen 20

Férulas Nocturnas.



Fuente: Goff y Crawford (2011)

Etapa 2 (entre 1 mes y 6 meses): Si las estrategias anteriores no surten el efecto deseado, se avanza sobre métodos más invasivos (Luffy et al., 2018).

Inyecciones locales a nivel plantar: se inyecta un corticoesteroide cerca de la inserción proximal de la fascia plantar en el calcáneo y dentro de esta opción terapéutica de carácter invasivo podemos encontrar varias opciones:

Inyecciones de corticoesteroides: proveen alivio a la sintomatología del dolor, pero por cortos periodos (no superiores al mes); el inconveniente con estas inyecciones es que son costosas y pueden aumentar el riesgo de ruptura de la fascia plantar, atrofia de la capa grasa de la planta del pie (Luffy

et al., 2018), lesión de nervio plantar y necrosis de la piel son algunos de los efectos secundarios reportados de la aplicación de inyecciones locales de corticoesteroides.

Inyecciones de plasma rico en plaquetas: se utiliza para dar soporte y favorecer a la liberación de factores de crecimiento lo que estimula la producción de fibroblastos que ayudan al reclutamiento de células encargadas de llevar a cabo la reparación, estimulando la neovascularización del tejido y promoviendo la proliferación de matriz extracelular para aumentar el proceso de regeneración de la fascia plantar. Una terapéutica efectiva pero costosa (ya que se debe de realizar un proceso centrífugo para poder separar y extraer el plasma rico en plaquetas) y que no presenta según los estudios diferencias significativas con las inyecciones de corticoesteroides (Luffy et al., 2018).

Inyecciones de sangre autólogas: Similares a las inyecciones de plasma rico en plaquetas, son un tto. más novedoso en donde mediante la guía a través de ultrasonido (para asegurarse de que el área a trabajar sea la más afectada) se inyectan pequeñas cantidades de la propia sangre del pte. (entre 3 y 4 ml) en la región afectada para promover la sanación del tejido afectado (Wheeler, 2015).

Inyecciones de toxina botulínica A: aplicada en áreas de dolor como el m. cuadrado plantar y m. flexor corto de los dedos ha demostrado disminuir el dolor hasta por 8 semanas (Zhang et al., 2011).

Fenestración percutánea (Punción seca): Por medio de la aplicación de estas a lo largo de la musculatura de la pierna y el pie para trabajar sobre puntos gatillo y liberarlos. Se ha visto que puede disminuir el dolor en estadios iniciales, otorgando aproximadamente de 6 a 12 semanas de alivio de la sintomatología y mejorar la función del pie, aunque no tiene efecto sobre el rango de movimiento ni la articulación del tobillo (Cotchett, 2014).

Etapa 3: Cuando el pte no responde a la línea de tto conservador propuesto en los primeros 6 meses (etapas 1 y 2 respectivamente) y continua con un dolor persistente luego de este periodo de tiempo, es que se procede a la aplicación del agente fisioterapéutico de las Ondas de choque extracorpóreas y en aquellos casos muy difíciles de tratar donde ni siquiera las ondas de choque han surtido el efecto deseado, se optará por la intervención quirúrgica (Luffy et al., 2018).

Fisioterapia: Ondas de choque extracorpóreas: Este agente fisioterapéutico es una muy buena opción en aquellas fascitis plantares en estadio crónico y que no hayan logrado disminuir el dolor en al menos 6 meses de tto conservador. Esta terapéutica consiste en aplicar ondas de sonido de alta energía, que producen impactos repetidos en la región a tratar, logrando estimular el tejido, generando hiperemia local con una neovascularización y producción de factores de crecimiento que intervienen en el proceso de sanado de la fascia plantar (Rompe et al., 2007).

Las ondas de choque se dividen en 2 tipos: las focales (cuya área de acción se focaliza en un punto específico), y las radiales (cuya acción terapéutica se da por medio de la dispersión de las ondas por todo el tejido afectado). Presentan muy buenos resultados en el tto de F.P., logrando disminuir la sintomatología del dolor y mejorar la función del pie durante períodos que van desde los 6 meses hasta 1 año, y con bajas tasas de recidiva (menos de 8% de los casos) al final de estos periodos de tiempo. El principal problema que puede traer aparejada la aplicación de esta terapéutica es que se suele acompañar de dolor y equimosis con sensación de disestesia luego de la aplicación, y, además, se puede llegar dañar a la fascia por los impactos repetitivos y la presión excesiva ejercida sobre el tejido. (Rompe et al.,2007); (Goff y Crawford, 2011); (Martin et al., 2014); (Luffy et al., 2018).

Cirugía: Se considera la opción de intervención quirúrgica cuando el pte experimenta episodios de dolor a luego de 6 meses a un año de aplicados los ttos conservadores. Las opciones quirúrgicas pueden contemplar desde una liberación parcial o completa de la fascia plantar (fasciotomía) y liberación de los gastrocnemios. Se pueden aplicar tanto a cielo abierto como por endoscopia, siendo la fasciotomía parcial la intervención que se realiza de manera tradicional. La cirugía no ofrece una solución definitiva a los inconvenientes generados por la F.P., presentando resultados muy variados, además de que hay que tomar en cuenta el tto de la cicatriz producto de la intervención quirúrgica, el tiempo de inmovilización y también tener presentes algunas de las complicaciones post cirugía que pueden llegar a aparecer, tales como: infecciones, lesión nerviosa, ruptura de la fascia plantar y achatamiento del arco longitudinal del pie. El tiempo de recuperación oscila alrededor de los 3 meses y puede que no haya una resolución total del dolor (Monteagudo et al., 2018).

EXPOSICIÓN DEL CASO

Diagnóstico

El pte asiste a consulta derivado del área de traumatología y ortopedia con un dx. de fascitis plantar bilateral de 1 mes de evolución al momento de arribado al consultorio kinésico.

ANAMNESIS

En este apartado se aborda la anamnesis realizada durante la primera sesión de tratamiento kinésico.

Datos del paciente:

- Edad: 44 (febrero de 1978)
- Sexo: Masculino.
- Altura: 184 cm.
- Peso: 90 kg.
- I.M.C: 26.6 (Peso superior al normal)²
- Ocupación: Despachante de Aduana.
- Residencia: C.A.B.A.
- Cobertura médica: Medicus.

Enfermedad actual

- Diagnóstico médico: **Fascitis plantar bilateral.**
- Inicio de los síntomas: 29/03/2022
- Curso de los síntomas: Dolor en ambos retropiés de tipo punzante.

Antecedentes personales

- Antecedentes heredofamiliares: **SI.** Hipotiroidismo / Colesterol.
- Intervenciones quirúrgicas: **SI.** Rinoplastia.
- Manifestaciones alérgicas **NO**
- Hábitos de vida: Fuma: **SI** / Bebe: **SI**

² Se adjunta tabla con cálculo de IMC en “Anexo”

- Medicación formal:
 - Levotiroxina (75 mcg.) para control hipotiroidismo (1 comprimido al día)
 - Rosuvastatina (10 mg) para control Colesterol (1 comprimido al día)
- Medicación informal:
 - **A.I.N.E.S.** (Ibuprofeno 600 mg)
- Horas de sueño: 6 – 7 hs.
- Actividad física:
 - Actualmente realiza bicicleta (a modo recreativo)
 - Ex maratonista (actualmente retirado por razones laborales)
 - Amateur / **Semiprofesional** / Profesional
 - Distancia: 21 km.
 - Frecuencia: Sesiones diarias para preparación de maratones.
 - Superficie: **Pista / Calle** / Césped / Tierra

Sobre la patología

- Sintomatología inicial: Dolor de tipo punzante en región de retropié (derecho e izquierdo)
- Comienzo del episodio de dolor: 29/03/2022
- Inicio de la patología: A raíz del estrés continuo al que se ve sometido en su actual trabajo, se produce en un inicio dolor de tipo punzante y de carácter insidioso, en ambos retropiés, posteriormente en consulta traumatológica, se diagnostica la fascitis plantar.
- Dolor en la región del talón con anterioridad: **NO**
- Dolor después de los primeros pasos en la mañana: **SI**
- Dolor después de los primeros pasos tras el reposo: **SI**
- Localización del dolor: Región anteromedial del retropié der. e izq.
- El dolor empeora después de hacer ejercicio: **SI**
- El dolor empeora al estar de pie: **SI**
- Cantidad de horas que pasa de pie: **Alrededor de 8 hs (por trabajo)**
- Presencia de inflamación o enrojecimiento en el talón: **NO**
- Utiliza calzado laboral: **SI**³
- Utiliza calzado deportivo: **SI**⁴
- Pie Plano: **NO**

³ Se adjuntan imágenes de referencia del calzado laboral en Anexo.

⁴ Se adjuntan imágenes de referencia del calzado deportivo en Anexo.

- Utiliza ortesis plantares: **SI**⁵
- Traumatismos de relevancia en los últimos 6 meses: **NO**
- Otros síntomas: **NO**
- Estudios complementarios: **SI** (R.M.N.)

Sobre aspectos socioeconómicos

- Estado civil: **Casado**
- Hijos: **2**
- Vive en: **Casa** / Depto. / Otros
- Cuántas personas viven en el domicilio: **4**

Expectativas del paciente

Ante esta pregunta el pte expresa sus intenciones de mejorar, aliviar la sintomatología que le aqueja para poder desempeñar sus A.V.D. y A.I.V.D. acordemente, sobre todo en su trabajo que debe pasar grandes períodos de tiempo de pie y este cuadro le dificulta las tareas.

Refiere interés en el tratamiento kinésico para mejorar su calidad de vida y evitar posibles intervenciones de carácter quirúrgicas en un futuro.

Estudios de apoyo diagnóstico y resultados

El paciente concurre con estudio complementario de R.M.N. de pie derecho e izquierdo realizada el día 31/03/2022.

Interconsultas

En relación a su cuadro actual de fascitis plantar, el paciente no realizó interconsulta con el área de nutrición (al presentar sobrepeso, será de mucha importancia que realice la misma a modo de tratamiento complementario al kinésico).

⁵ Se adjuntan imágenes de referencia de las ortesis plantares en Anexo.

PLANIFICACIÓN DEL TRATAMIENTO

Aquí se menciona el plan de tto diagramado por el kinesiólogo tratante y se detallan los objetivos planteados a corto, mediano y largo plazo, la terapéutica empleada y las pautas e indicaciones de un posible abordaje interdisciplinar.

Frecuencia del tratamiento

Dos estímulos semanales con una duración de 45 min. cada sesión de tto. (durante las primeras 10 sesiones de tto.). Luego, a partir de la sesión número 11, se realizaron tres estímulos semanales (se registró hasta el momento de finalizar el seguimiento en la sesión número 18).

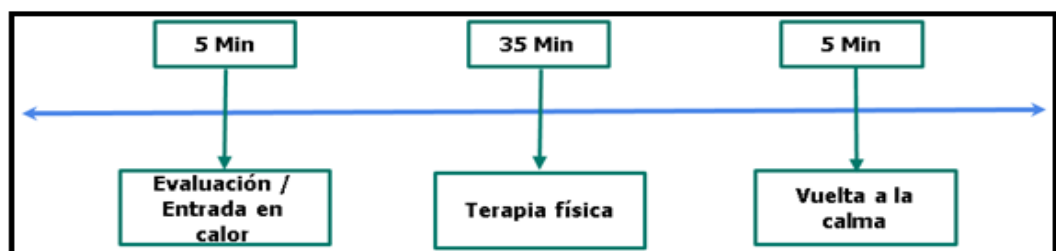DIAGRAMA DE LA SESIÓN

La terapéutica se desarrolla dentro del gimnasio del centro kinésico, tiene una duración de 45 min. y se divide de la siguiente manera:

- En las primeras 2 sesiones: 10 minutos se destinan a la anamnesis y a la evaluación semiológica (anamnesis en la primera y realización de test valorativos en la segunda sesión), luego una entrada en calor con ejercicios de movilidad articular de tobillo y pie (luego a partir de sesión 3 hasta 18 esta etapa dura 5 min.).
- 35 minutos de trabajo por medio de terapia física en donde se combinan ejercicios y estiramientos.
- 5 minutos finales de vuelta a la calma para finalizar la sesión en donde se elonga y se dialoga al respecto sobre la importancia de diferentes cuestiones relevantes de la patología actual del pte (educación y concientización).

Imagen 21

Diagrama de la Sesión Kinésica.

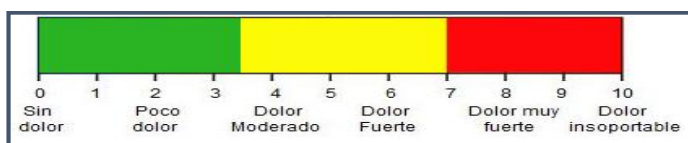

Fuente: Elaboración propia (2022)

Se realiza un seguimiento sesión a sesión de la evolución del cuadro de dolor utilizando la escala visual analógica (E.V.A.) para cuantificar el dolor y para seguimiento de la adaptación del pte. ante las estrategias terapéuticas elegidas para su tratamiento. La referencia que se le indica para poder cuantificar el dolor que experimenta el pte es tener en cuenta que: 0 es un valor donde “no hay presencia de dolor” y 10 es un dolor de carácter “insoportable”.

Imagen 22

Escala Visual Analógica del Dolor (E.V.A.)

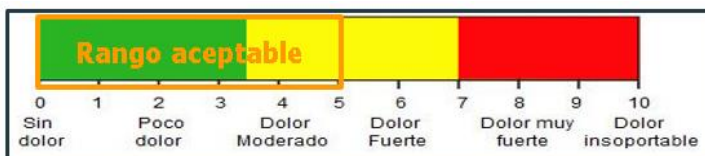

Fuente: Elaboración propia (2022)

Durante la realización de los ejercicios se le explica que al momento de realizarlos durante la sesión puede aparecer dolor; este debe ser de carácter tolerable para el pte, y se debe encontrar entre los rangos del 0 hasta el 5 EVA. Si por algún motivo el pte. experimentase un aumento en la intensidad del dolor por encima de estos valores, debe notificar de tal suceso al kinesiólogo.

Imagen 23

Rango de Dolor “Aceptable” de Trabajo.



Fuente: Elaboración propia (2022)

Se realizó la medición y valoración de los segmentos principalmente comprometidos por medio de la realización de las pruebas:

- Windlass Test (extensión pasiva del dedo gordo, reproduce dolor en inserción fascia plantar)
- Test de dorsiflexión de tobillo (para determinar si hay o no limitación de esta)
- Prueba de extensión activa de rodilla (AKE test): para determinar si hay acortamiento de CMP

La concientización y educación mediante un diálogo continuo con el pte sobre la importancia de la higiene postural, utilización de pausas activas en el periodo laboral, el calzado correcto al realizar sus tareas diarias, sobre el control del peso corporal y la adquisición de buenos hábitos alimenticios comenzaron desde el momento posterior a la anamnesis y formaron parte de todo el tto.

OBJETIVOS DEL TRATAMIENTO KINÉSICO

A corto plazo:

- Disminuir el dolor.
- Reducir tensiones en la fascia plantar y la cadena miofascial posterior.
- Educar al paciente. sobre la importancia de los hábitos de vida saludables e higiene postural.
- Indicar calzado apropiado para realizar sus A.V.D. y A.I.V.D.
- Otorgar herramientas preventivas (para evitar recidivas).

A mediano plazo:

- Sugerir interconsulta con el área de nutrición (para control y descenso de peso).
- Incentivar al paciente a realizar actividad física para el control de peso.

A largo plazo:

- Lograr rangos de movilidad completos y libres de dolor.
- Contribuir activamente a restablecer la autonomía del paciente (mejorar su calidad de vida).

TERAPÉUTICA ELEGIDA

Se realiza una terapéutica a base de Terapia física en donde se emplearán:

- Ejercicios de elongación de cadena miofascial posterior baja y de la cadena miofascial posterior alta.
- Ejercicios de fortalecimiento musculatura extrínseca e intrínseca del pie.

El pte. por indicación médica, a su vez, realiza en paralelo al tto. kinésico en el centro Kinar, un tto de ondas de choque extracorpóreas (ya que en el lugar no se cuenta con dicho agente fisioterapéutico).

Exploración física y evaluación semiológica fascitis plantar

Observación:

- Al momento de ingresar el pte. al consultorio, se observa a un masculino de morfotipo longilíneo con aparente sobrepeso (a cotejar con la anamnesis)
- Ingresa solo por sus propios medios (sin ayudas marcha), y lo hace realizando una marcha de tipo antálgica.

- Se observan facies de dolor al momento de ingresar, y tanto al momento de marchar como bipedestar.

Inspección:

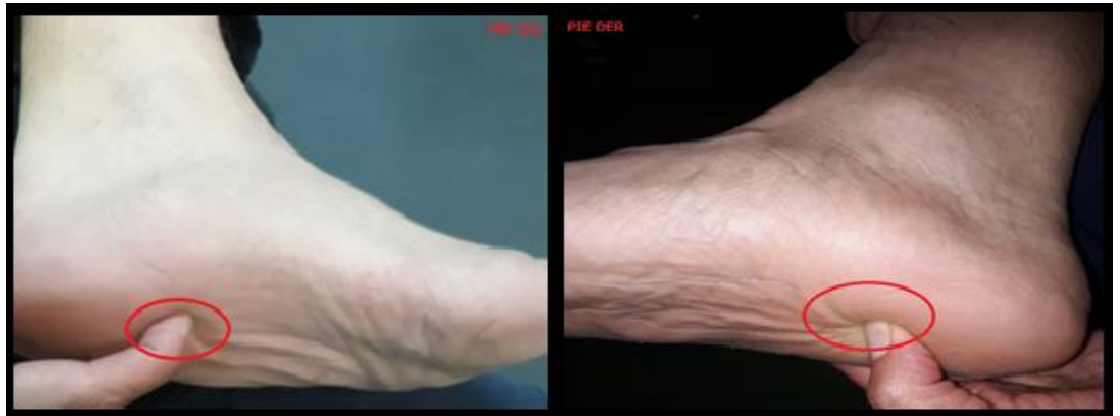- No se aprecia cambio de coloración en la región afectada.
- No se aprecian signos inflamatorios.
- No se aprecian cambios en la temperatura.
- Se aprecia falta de hidratación y tersedad en la piel de la planta del pie.

Palpación:

- Presenta dolor ante la palpación de carácter punzante en región anteromedial del talón tanto derecho (E.V.A.: 07/10), cómo izquierdo (E.V.A.: 06/10).
- Se aprecia tensión en la F.P. y en la piel de la planta del pie.
- No se registraron cambios en la sensibilidad del pie.

Imagen 24

Región de Dolor en Retropié Derecho y Retropié Izquierdo.



Fuente: Elaboración propia (2022)

EVALUACIÓN KINÉSICA

Se realiza una evaluación estática y los test funcionales para complementar al dx. médico con el que asiste a consulta.

Evaluación Estática (postural)

Plano frontal (vista anterior)

- Genu valgo bilateral.
- Hemipelvis derecha elevada con respecto a su contralateral
- Línea alba desplazada hacia la izquierda.
- Hombro izquierdo elevado con respecto a su contralateral.
- Inclínación de la cabeza hacia el hemicuerpo derecho.
- Pabellón auricular izquierdo elevado respecto a su contralateral.

Plano frontal (vista posterior)

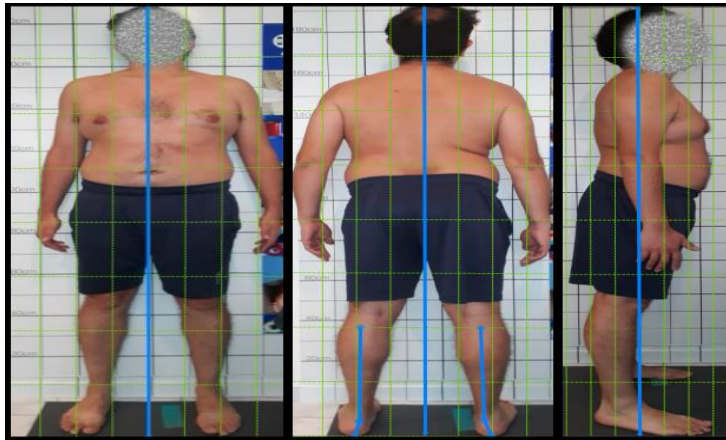- Ambos calcáneos pronados a predominio del calcáneo derecho.
- Genu valgo bilateral.
- Hemipelvis derecha elevada con respecto a su contralateral.
- Triángulo de la talla disminuido del lado derecho con respecto a su contralateral.
- Hombro izquierdo elevado con respecto a su contralateral.
- Mano izquierda elevada con respecto a su contralateral.
- Inclínación de la cabeza hacia el hemicuerpo derecho.
- Pabellón auricular izquierdo elevado respecto a su contralateral.

Plano sagital (vista lateral derecha)

- Genu recurvatum de rodilla.
- Retroversión pélvica.
- Rectificación de la lordosis fisiológica lumbar.
- Aumento de la Cifosis torácica.
- Leve antepulsión de hombros, a predominio de hombro izquierdo respecto a su contralateral.
- Rectificación de la lordosis cervical.
- Anteposición de cabeza y cuello.

Imagen 25

Evaluación Estática (vista Anterior, Posterior y Lateral)



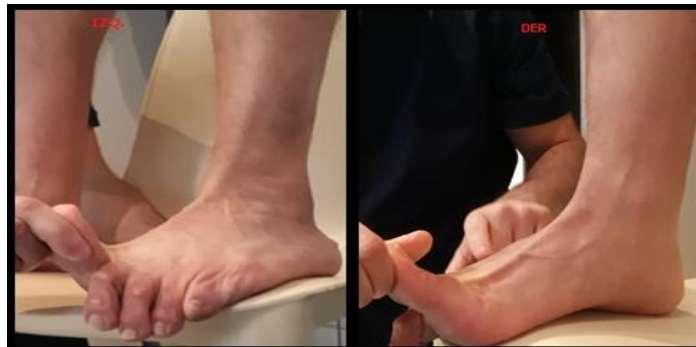Fuente: Elaboración propia (2022)

Test funcionales

- *Windlass Test*: Positivo para dolor en ambos retropiés.

Imagen 26

Windlass Test en Consultorio.

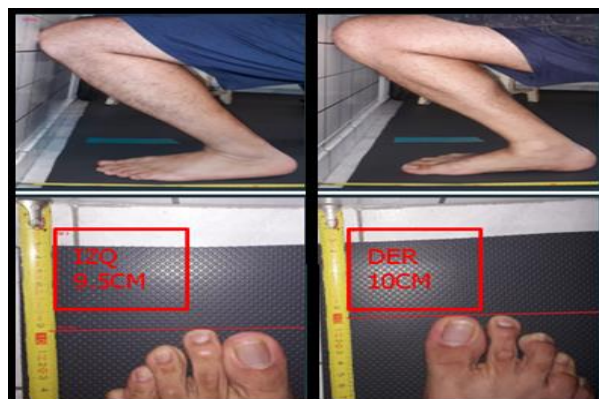


Fuente: Elaboración propia (2022)

- *Weight Bearing Lunge Test*: Se registra limitación en la movilidad de ambos tobillos.

Imagen 27

Weight Bearing Lunge Test en Consultorio.

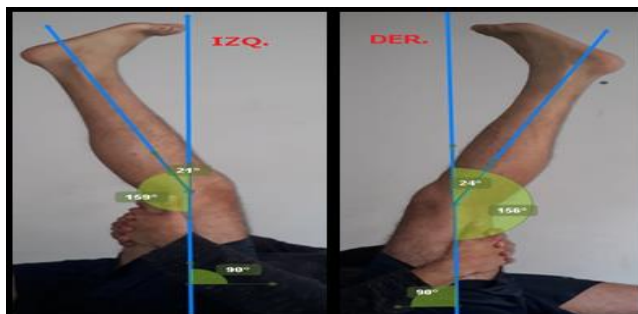


Fuente: Elaboración propia (2022)

- *AKE Test*: Se registra tensión y acortamiento de la C.M.P.

Imagen 28

A.K.E. Test en Consultorio.



Fuente: Elaboración propia (2022)

DESARROLLO DEL TRATAMIENTO

La terapéutica elegida para el tto del pte. fue terapia física, junto con elongación de la F.P. y la CMP.

Se detalla a continuación lo realizado sesión a sesión con el pte en el consultorio kinésico:

SEMANA 1

Tabla 5

Terapéutica Realizada durante las Sesiones 1 y 2.

| <u>EJERCICIO</u> | <u>DOSIFICACION</u> |
|--|--|
| Flexoextensión metatarsofalángica. (A) | 3 series de 10 repeticiones c/u. |
| Elev. talón y elev. de pie (sentado). (B) | 3 series de 10 repeticiones c/u. |
| Automasaje c/ pelota tenis p/ relaj. FP. (C) ⁶ | 3 series de 10 repeticiones c/u. |
| Movilidad articular de tobillo en step. (D) | 3 series de 10 repeticiones c/u. |
| Enrollar y desenrollar toalla. (E) | 3 series de 10 repeticiones c/u. |
| Flexión plantar con banda elástica. (F) | 3 series de 10 repeticiones c/u. |
| Excéntrico de gemelos. (G) ⁷ | 3 series de 10 repeticiones c/u. |
| Elongación de la FP. (H) | 3 series de 30 segundos cada estiramiento. |
| Elongación de Gemelos con cincha. (I) | 3 series de 30 segundos cada estiramiento. |
| Elongación de CMP. (J) | 3 series de 30 segundos cada estiramiento. |

Fuente: Elaboración propia (2022)

⁶ Se considera 1 repetición al recorrido tanto ida como vuelta de la pelota (desde el talón hacia los metatarsianos)

⁷ Al momento del descenso máximo, deberá mantener la posición 3 segundos y luego regresar a posición inicial.

Sesión 1 (lunes 18/04)

El pte. llega a consulta y refiere un dolor de 07/10 en su pie derecho y un 06/10 en su pie izquierdo tomando como referencia a la escala visual análoga (E.V.A.).

Se realiza la anamnesis y la evaluación semiológica.

Diálogo con el pte. sobre la importancia de la higiene postural y la utilización de un calzado correcto para el desarrollo de tareas laborales.

Recomendación sobre la importancia de realizar los estiramientos de la F.P. y la C.M.P., así como aplicación de crioterapia, 3 veces al día (mañana, tarde y noche) por 15 minutos cada vez en su domicilio.

Sesión 2 (miércoles 20/04)

Evolución: Pte. refiere a su llegada a la sesión continuar con el mismo nivel en la sintomatología del dolor que la sesión anterior (E.V.A. Der. 07/10 y E.V.A Izq. 06/10).

Se realizan en esta 2da sesión los testeos funcionales de: Windlass test; Weight Bearing Lunge test y AKE test.

Se realiza la sugerencia al pte. sobre los beneficios de una interconsulta con el área de nutrición para control de peso corporal y adquisición de hábitos saludables alimenticios.

Continúa la indicación de realizar los estiramientos de la F.P. y la C.M.P., así como aplicación de crioterapia, 3 veces al día (mañana, tarde y noche) por 15 minutos cada vez en su domicilio.

Imagen 29

Ejercicios Realizados (de A – F).



Fuente: Elaboración propia (2002)

Imagen 30

Estiramientos Realizados (H – J).



Fuente: Elaboración propia (2002)

SEMANA 2

Tabla 6

Terapéutica Realizada durante las Sesiones 3 y 4.

| <u>EJERCICIO</u> | <u>DOSIFICACION</u> |
|--|--|
| Flexoextensión metatarsofalángica. | 3 series de 10 repeticiones c/u. |
| Flexo-extensión de tobillo. | 3 series de 10 repeticiones c/u. |
| Automasaje con pelota de tenis p/ | 3 series de 10 repeticiones c/u. |
| Movilidad articular de tobillo en step. | 3 series de 10 repeticiones c/u. |
| Enrollar y desenrollar toalla. | 3 series de 10 repeticiones c/u. |
| Flexión plantar con banda elástica. | 3 series de 10 repeticiones c/u. |
| Eversión c. resistencia (banda elástica). (K) | 3 series de 10 repeticiones c/u. |
| Elevaciones de talones en step. (L) | 3 series de 10 repeticiones c/u. |
| Excéntrico de gemelos. | 3 series de 10 repeticiones c/u. |
| Elongación de la FP. | 3 series de 30 segundos cada estiramiento. |
| Elongación de Gemelos con cincha. | 3 series de 30 segundos cada estiramiento. |
| Elongación de CMP. | 3 series de 30 segundos cada estiramiento. |

Fuente: Elaboración propia (2022)

Sesión 3 (miércoles 27/04)

Evolución: Pte. continúa con el mismo nivel de dolor que en las sesiones previas de E.V.A Der. 07/10 y E.V.A. Izq. 06/10.

Terapéutica realizada:

Se agregan los siguientes ejercicios:

- Eversión con resistencia (banda elástica) (3 series de 10 repeticiones c/u).
- Elevaciones de talones en step (3 series de 10 repeticiones c/u).

Continúa la indicación de realizar los estiramientos de la F.P. y la C.M.P., así como aplicación de crioterapia, 3 veces al día (mañana, tarde y noche) por 15 minutos cada vez en su domicilio.

Sesión 4 (viernes 29/04)

Evolución: Pte. refiere una disminución del dolor a valores de 05/10 (E.V.A.) en el pie Der; y de 05/10 (E.V.A.) en el pie Izq.

Diálogo con el pte sobre la importancia de las pausas activas durante el periodo laboral para elongar la F.P. y la C.M.P. (Indicación de 5 minutos de pausa activa por cada hora de trabajo realizada).

Continúa la indicación de realizar los estiramientos de la FP y la CMP, así como aplicación de crioterapia, 3 veces al día (mañana, tarde y noche) por 15 minutos cada vez en su domicilio.

Imagen 31

Ejercicios Agregados (K – L).



Fuente: Elaboración propia (2002)

SEMANA 3

Tabla 7

Terapéutica Realizada durante las Sesiones 5 y 6.

| <u>EJERCICIO</u> | <u>DOSIFICACION</u> |
|---|--|
| Flexoextensión metatarsalofalángica. | 3 series de 10 repeticiones c/u. |
| Flexo-ext. hallux c. banda elástica. (M) | 3 series de 10 repeticiones c/u. |
| Flexo-extensión de tobillo. | 3 series de 10 repeticiones c/u. |
| Automasaje c/ pelota tenis p/ relajación FP. | 3 series de 10 repeticiones c/u. |
| Movilidad articular de tobillo en step. | 3 series de 10 repeticiones c/u. |
| Enrollar y desenrollar toalla. | 3 series de 10 repeticiones c/u. |
| Flexión plantar con banda elástica. | 3 series de 10 repeticiones c/u. |
| Eversión con resistencia (banda elástica). | 3 series de 10 repeticiones c/u. |
| Elevaciones de talones en step. | 3 series de 10 repeticiones c/u. |
| Elevaciones de talones en suelo con pelota. | 3 series de 10 repeticiones c/u. |
| Excéntrico de gemelos. | 3 series de 10 repeticiones c/u. |
| Elongación de la FP. | 3 series de 30 segundos cada estiramiento. |
| Elongación de Gemelos con cincha. | 3 series de 30 segundos cada estiramiento. |
| Elongación músculo Sóleo. (Ñ) | 3 series de 30 segundos cada estiramiento. |
| Elongación de CMP. | 3 series de 30 segundos cada estiramiento. |

Fuente: Elaboración propia (2022)

Sesión 5 (miércoles 04/05)

Evolución: El pte. refiere no haber experimentado cambios en el nivel de la sintomatología con respecto a la sesión anterior: 05/10 (E.V.A.) en el pie Der; y de 05/10 (E.V.A.) en el pie Izq.

Se agregan 2 ejercicios y un estiramiento a modo de progresión en el tto:

- Flexo-extensión hallux con banda elástica (3 series de 10 repeticiones c/u).
- Elevaciones de talones en suelo con pelota entre los pies para focalizar trabajo del musc. tibial posterior (3series de 10 repeticiones c/u).
- Elongación músculo Sóleo (3 series de 30 segundos c/u).

Continúa la indicación de realizar los estiramientos de la F.P. y la C.M.P., así como aplicación de crioterapia, 3 veces al día (mañana, tarde y noche) por 15 minutos cada vez en su domicilio.

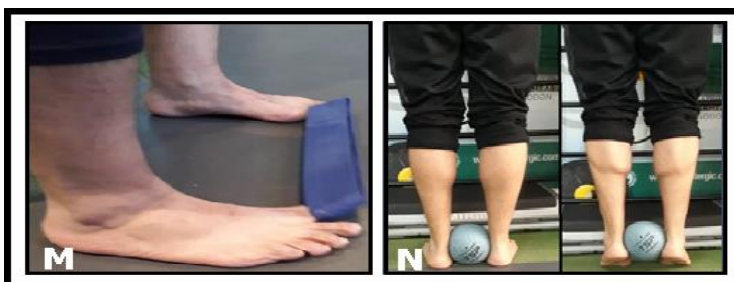
Sesión 6 (viernes 06/05)

Evolución: el pte. refiere no haber experimentado cambios en la sintomatología del dolor con respecto a la sesión anterior: 05/10 (EVA) en el pie Der; y de 05/10 (EVA) en el pie Izq.

Continua educación del pte. sobre las cuestiones abordadas en las sesiones anteriores, así como la indicación de realizar los estiramientos de la FP y la CMP, así como aplicación de crioterapia, 3 veces al día (mañana, tarde y noche) por 15 minutos cada vez en su domicilio.

Imagen 32

Ejercicios Agregados (M – N).



Fuente: Elaboración propia (2002)

Imagen 33

Elongación Músculo Sóleo (Ñ).



Fuente: Elaboración propia (2002)

SEMANA 4

Tabla 8

Terapéutica Realizada durante las Sesiones 7 y 8.

| <u>EJERCICIO</u> | <u>DOSIFICACION</u> |
|--|--|
| Flexoextensión metatarsal-falángica. | 3 series de 10 repeticiones c/u. |
| Flexo-extensión hallux con banda elástica. | 3 series de 10 repeticiones c/u. |
| Flexo-extensión de tobillo. | 3 series de 10 repeticiones c/u. |
| Automasaje c/ pelota tenis p/ relajación FP. | 3 series de 10 repeticiones c/u. |
| Movilidad articular de tobillo en step. | 3 series de 10 repeticiones c/u. |
| Enrollar y desenrollar toalla. | 3 series de 10 repeticiones c/u. |
| Flexión plantar con banda elástica. | 3 series de 10 repeticiones c/u. |
| Eversión con resistencia (banda elástica). | 3 series de 10 repeticiones c/u. |
| Elevaciones de talones en step (mantiene). | 3 series de 10 repeticiones c/u. |
| Elev. talones a 2 pies y desc. con 1 pie en | 3 series de 10 repeticiones c/u. |
| Elevaciones de talones en suelo con pelota. | 3 series de 10 repeticiones c/u. |
| Excéntrico de gemelos. | 3 series de 10 repeticiones c/u. |
| Elongación de la FP. | 3 series de 30 segundos cada estiramiento. |
| Elongación de Gemelos con cincha. | 3 series de 30 segundos cada estiramiento. |
| Elongación musculo Sóleo. | 3 series de 30 segundos cada estiramiento. |
| Elongación de CMP. | 3 series de 30 segundos cada estiramiento. |

Fuente: Elaboración propia (2022)

Sesión 7 (lunes 09/05)

Evolución: Pte. refiere una disminución en la sintomatología del dolor a un E.V.A. de 04/10 en pie der. y un E.V.A. de 04/10 en pie Izq.

Se progresa en esta sesión del ejercicio de elevación de talones en step con ambos pies y luego descende hacia el ejercicio de elevación en step con ambos pies, mantiene la posición final durante 3 segundos y luego baja con ambos pies (3 series de 10 repeticiones con cada pie).

Continua educación del pte. sobre las cuestiones abordadas en las sesiones anteriores, así como indicación de realizar los estiramientos de la F.P. y la C.M.P., así como aplicación de crioterapia, 3 veces al día (mañana, tarde y noche) por 15 minutos cada vez en su domicilio.

Sesión 8 (miércoles 11/05)

Evolución: Pte. refiere una disminución en la sintomatología del dolor a un E.V.A. de 03/10 en pie der. y un E.V.A. de 03/10 en pie Izq.

Se agrega el ejercicio de elevaciones de talones a 2 pies y descenso con 1 pie en step (3 series de 10 repeticiones c/u).

Continua educación del pte. sobre las cuestiones abordadas en las sesiones anteriores, así como indicación de realizar los estiramientos de la F.P. y la C.M.P., así como aplicación de crioterapia, 3 veces al día (mañana, tarde y noche) por 15 minutos cada vez en su domicilio.

SEMANA 5

Tabla 9

Terapéutica Realizada en las Sesiones 9 y 10.

| <u>EJERCICIO</u> | <u>DOSIFICACION</u> |
|--|--|
| Flexoextensión metatarsalángica. | 3 series de 10 repeticiones c/u. |
| Flexo-extensión hallux con banda elástica. | 3 series de 10 repeticiones c/u. |
| Flexo-extensión de tobillo. | 3 series de 10 repeticiones c/u. |
| Automasaje c/ pelota tenis p/ relajación FP. | 3 series de 10 repeticiones c/u. |
| Movilidad articular de tobillo en step. | 3 series de 10 repeticiones c/u. |
| Enrollar y desenrollar toalla. | 3 series de 10 repeticiones c/u. |
| Flexión plantar con banda elástica. | 3 series de 10 repeticiones c/u. |
| Eversión con resistencia (banda elástica). | 3 series de 10 repeticiones c/u. |
| Elevaciones de talones en step (mantiene). | 3 series de 10 repeticiones c/u. |
| Elev. talones a 2 pies y desc. con 1 pie en | 3 series de 10 repeticiones c/u. |
| Elevaciones de talones en suelo con pelota. | 3 series de 10 repeticiones c/u. |
| Excéntrico de gemelos. | 3 series de 10 repeticiones c/u. |
| Elongación de la FP. | 3 series de 30 segundos cada estiramiento. |
| Elongación de Gemelos con cincha. | 3 series de 30 segundos cada estiramiento. |
| Elongación musculo Sóleo. | 3 series de 30 segundos cada estiramiento. |
| Elongación de CMP. | 3 series de 30 segundos cada estiramiento. |

Fuente: Elaboración propia (2022)

Sesión 9 (lunes 16/05)

Evolución: Pte. refiere no haber experimentado cambios en la sintomatología del dolor con respecto a la sesión anterior (E.V.A. de 03/10 en ambos pies).

Continua educación del pte. sobre las cuestiones abordadas en las sesiones anteriores, así como indicación de realizar los estiramientos de la F.P. y la C.M.P., así como aplicación de crioterapia, 3 veces al día (mañana, tarde y noche) por 15 minutos cada vez en su domicilio.

Sesión 10 (viernes 20/05)

Evolución: Pte. refiere sentir un leve aumento en la sintomatología del dolor con respecto a la sesión anterior informando un E.V.A. de 04/10 en ambos pies.

Continua educación del pte. sobre las cuestiones abordadas en las sesiones anteriores, así como indicación de realizar los estiramientos de la F.P. y la C.M.P., así como aplicación de crioterapia, 3 veces al día (mañana, tarde y noche) por 15 minutos cada vez en su domicilio.

El pte. recibe indicación médica para realizar 10 sesiones más de F.K.T.

SEMANA 6

Tabla 10

Terapéutica Realizada en la Sesión 11.

| EJERCICIO | DOSIFICACION |
|---|--|
| Flexoextensión metatarsofalángica. | 3 series de 10 repeticiones c/u. |
| Flexo-extensión hallux con banda elástica. | 3 series de 10 repeticiones c/u. |
| Flexo-extensión de tobillo. | 3 series de 10 repeticiones c/u. |
| Automasaje con pelota de tenis p/ | 3 series de 10 repeticiones c/u. |
| Movilidad articular de tobillo en step. | 3 series de 10 repeticiones c/u. |
| Enrollar y desenrollar toalla. | 3 series de 10 repeticiones c/u. |
| Flexión plantar con banda elástica. | 3 series de 10 repeticiones c/u. |
| Eversión con resistencia (banda elástica). | 3 series de 10 repeticiones c/u. |
| Elevaciones de talones en step (mantiene). | 3 series de 10 repeticiones c/u. |
| Elev. talones a 2 pies y desc. con 1 pie en | 3 series de 10 repeticiones c/u. |
| Elevaciones de talones en suelo con pelota. | 3 series de 10 repeticiones c/u. |
| Excéntrico de gemelos. | 3 series de 10 repeticiones c/u. |
| Elongación de la FP. | 3 series de 30 segundos cada estiramiento. |
| Elongación de Gemelos con cincha. | 3 series de 30 segundos cada estiramiento. |
| Elongación musculo Sóleo. | 3 series de 30 segundos cada estiramiento. |
| Elongación de CMP. | 3 series de 30 segundos cada estiramiento. |

Fuente: Elaboración propia (2022)

Sesión 11(viernes 27/05)

Evolución: Pte. refiere sentir un aumento en la sintomatología del dolor con respecto a la sesión anterior informando un dolor E.V.A. de 05/10 en ambos pies.

Continua educación del pte. sobre las cuestiones abordadas en las sesiones anteriores, así como indicación de realizar los estiramientos de la F.P. y la C.M.P., así como aplicación de crioterapia, 3 veces al día (mañana, tarde y noche) por 15 minutos cada vez en su domicilio.

SEMANA 7

Tabla 11

Terapéutica Realizada en las Sesiones 12; 13 y 14.

| EJERCICIO | DOSIFICACION |
|---|--|
| Flexoextensión metatarsofalángica. | 3 series de 10 repeticiones c/u. |
| Flexo-extensión hallux con banda elástica. | 3 series de 10 repeticiones c/u. |
| Flexo-extensión de tobillo. | 3 series de 10 repeticiones c/u. |
| Automasaje con pelota de tenis p/ | 3 series de 10 repeticiones c/u. |
| Movilidad articular de tobillo en step. | 3 series de 10 repeticiones c/u. |
| Levantar y soltar la banda elástica. | 3 series de 10 repeticiones c/u. |
| Flexión plantar con banda elástica. | 3 series de 10 repeticiones c/u. |
| Eversión con resistencia (banda elástica). | 3 series de 10 repeticiones c/u. |
| Elevaciones de talones en step (mantiene). | 3 series de 10 repeticiones c/u. |
| Elev. talones 2 pies y desc. c/ 1 pie step. | 3 series de 10 repeticiones c/u. |
| Elevaciones de talones en suelo con pelota. | 3 series de 10 repeticiones c/u. |
| Excéntrico de gemelos. | 3 series de 10 repeticiones c/u. |
| Elongación de la FP. | 3 series de 30 segundos cada estiramiento. |
| Elongación de Gemelos con cincha. | 3 series de 30 segundos cada estiramiento. |
| Elongación musculo Sóleo. | 3 series de 30 segundos cada estiramiento. |
| Elongación de CMP. | 3 series de 30 segundos cada estiramiento. |

Fuente: Elaboración propia (2022)

Sesión 12 (lunes 30/05)

Evolución: Pte. refiere no haber experimentado cambios en la sintomatología del dolor con respecto a la sesión anterior siendo el E.V.A. 05/10 en ambos pies.

Se reemplaza ejercicio de enrollar y desenrollar toalla por el ejercicio de levantar y soltar la banda elástica con cada pie.

Continua educación del pte. sobre las cuestiones abordadas en las sesiones anteriores, así como indicación de realizar los estiramientos de la F.P. y la C.M.P., así como aplicación de crioterapia, 3 veces al día (mañana, tarde y noche) por 15 minutos cada vez en su domicilio.

Sesión 13 (miércoles 01/06)

Evolución: Pte. refiere una disminución en la sintomatología del dolor a un EVA de 04/10 en pie der. y un E.V.A. de 03/10 en pie Izq.

Continua educación del pte. sobre las cuestiones abordadas en las sesiones anteriores, así como indicación de realizar los estiramientos de la F.P. y la C.M.P., así como aplicación de crioterapia, 3 veces al día (mañana, tarde y noche) por 15 minutos cada vez en su domicilio.

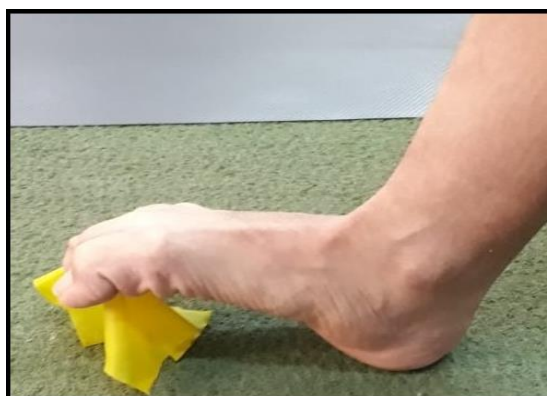Sesión 14 (viernes 03/06)

Evolución: Pte. refiere una disminución en la sintomatología del dolor a un E.V.A. de 03/10 en pie der. y sin experimentar cambios en el pie Izq. Respecto de la sesión anterior (E.V.A. de 03/10).

Continua educación del pte. sobre las cuestiones abordadas en las sesiones anteriores, así como indicación de realizar los estiramientos de la F.P. y la C.M.P., así como aplicación de crioterapia, 3 veces al día (mañana, tarde y noche) por 15 minutos cada vez en su domicilio.

Imagen 34

Ejercicio Agregado Levantar y Soltar Banda Elástica.



Fuente: Elaboración propia (2022)

SEMANA 8

Tabla 12

Terapéutica Realizada en las Sesiones 15; 16 y 17.

| <u>EJERCICIO</u> | <u>DOSIFICACION</u> |
|--|---|
| Flexoextensión metatarsal-falángica. | 3 series de 10 repeticiones c/u |
| Flexo-extensión hallux con banda elástica. | 3 series de 10 repeticiones c/u |
| Flexo-extensión de tobillo. | 3 series de 10 repeticiones c/u |
| Automasaje c/ pelota tenis p/ relajación FP. | 3 series de 10 repeticiones c/u |
| Movilidad articular de tobillo en step. | 3 series de 10 repeticiones c/u |
| Levantar y soltar la banda elástica. | 3 series de 10 repeticiones c/u |
| Flexión plantar con banda elástica. | 3 series de 10 repeticiones c/u |
| Eversión con resistencia (banda elástica). | 3 series de 10 repeticiones c/u |
| Elevaciones de talones en step (mantiene). | 3 series de 10 repeticiones c/u |
| Elev. talones 2 pies y desc. c/ 1 pie step. | 3 series de 10 repeticiones c/u |
| Elevaciones de talones en suelo con pelota. | 3 series de 10 repeticiones c/u |
| Excéntrico de gemelos. | 3 series de 10 repeticiones c/u |
| Elongación de la FP. | 3 series de 30 segundos cada estiramiento |
| Elongación de Gemelos con cincha. | 3 series de 30 segundos cada estiramiento |
| Elongación musculo Sóleo. | 3 series de 30 segundos cada estiramiento |
| Elongación de CMP. | 3 series de 30 segundos cada estiramiento |

Fuente: Elaboración propia (2022)

Sesión 15 (lunes 06/06)

Evolución: Pte. refiere no haber experimentado cambios en la sintomatología del dolor con respecto a la sesión anterior siendo el E.V.A. 03/10 en ambos pies.

Continua educación del pte. sobre las cuestiones abordadas en las sesiones anteriores, así como indicación de realizar los estiramientos de la F.P. y la C.M.P., así como aplicación de crioterapia, 3 veces al día (mañana, tarde y noche) por 15 minutos cada vez en su domicilio.

Sesión 16 (miércoles 08/06)

Evolución: Pte. refiere haber experimentado cambios en la sintomatología del dolor con respecto a la sesión anterior siendo el E.V.A. 02/10 en ambos pies.

Continua educación del pte. sobre las cuestiones abordadas en las sesiones anteriores, así como indicación de realizar los estiramientos de la F.P. y la C.M.P., así como aplicación de crioterapia, 3 veces al día (mañana, tarde y noche) por 15 minutos cada vez en su domicilio.

Sesión 17 (viernes 10/06)

Evolución: Pte. refiere no haber experimentado cambios en la sintomatología del dolor con respecto a la sesión anterior siendo el E.V.A. 02/10 en ambos pies.

Continua educación del pte. sobre las cuestiones abordadas en las sesiones anteriores, así como indicación de realizar los estiramientos de la F.P. y la C.M.P., así como aplicación de crioterapia, 3 veces al día (mañana, tarde y noche) por 15 minutos cada vez en su domicilio.

SEMANA 9

Tabla 13

Terapéutica Realizada en la Sesión 19.

| <u>EJERCICIO</u> | <u>DOSIFICACION</u> |
|--|---|
| Flexoextensión metatarsofalángica. | 3 series de 10 repeticiones c/u |
| Flexo-extensión hallux con banda elástica. | 3 series de 10 repeticiones c/u |
| Flexo-extensión de tobillo. | 3 series de 10 repeticiones c/u |
| Automasaje c/ pelota tenis p/ relajación FP. | 3 series de 10 repeticiones c/u |
| Movilidad articular de tobillo en step. | 3 series de 10 repeticiones c/u |
| Levantar y soltar la banda elástica. | 3 series de 10 repeticiones c/u |
| Flexión plantar con banda elástica. | 3 series de 10 repeticiones c/u |
| Eversión con resistencia (banda elástica). | 3 series de 10 repeticiones c/u |
| Elevaciones de talones en step (mantiene). | 3 series de 10 repeticiones c/u |
| Elev. talones 2 pies y desc. c/ 1 pie step. | 3 series de 10 repeticiones c/u |
| Elevaciones de talones en suelo con pelota. | 3 series de 10 repeticiones c/u |
| Excéntrico de gemelos. | 3 series de 10 repeticiones c/u |
| Elongación de la FP. | 3 series de 30 segundos cada estiramiento |
| Elongación de Gemelos con cincha. | 3 series de 30 segundos cada estiramiento |
| Elongación musculo Sóleo. | 3 series de 30 segundos cada estiramiento |
| Elongación de CMP. | 3 series de 30 segundos cada estiramiento |

Fuente: Elaboración propia (2022)

Sesión 18 (lunes 13/06)

Evolución: Pte. refiere no haber experimentado cambios en la sintomatología del dolor en su pie der. con respecto a la sesión anterior siendo el E.V.A. 02/10; pero si registrando cambios en el pie izq. con un E.V.A. 01/10

Continua educación del pte. sobre las cuestiones abordadas en las sesiones anteriores, así como indicación de realizar los estiramientos de la F.P. y la C.M.P., así como aplicación de crioterapia, 3 veces al día (mañana, tarde y noche) por 15 minutos cada vez en su domicilio.

Se culmina con el registro de las sesiones, ya que en este punto es donde concluyeron las prácticas clínicas en el consultorio kinésico.

EVOLUCIÓN

Al día 20/05/2022 el pte. completa sus 10 primeras sesiones de tto. y se ha podido observar una buena adherencia del pte. al tto., y una evolución favorable en cuanto a la modulación del dolor en ambos retropiés, registrándose a la sesión 10 una disminución a un valor de 04/10 E.V.A. en el pie derecho (con un inicial de 07/10) y un 04/10 E.V.A. en el pie izquierdo (siendo el inicial en esta región de 06/10).

Recibe por indicación médica 10 sesiones más de F.K.T. y continua en tto.

Al momento de concluir la práctica clínica en el centro kinésico Kinar el pte. se encontraba cerca de finalizar su 2da tanda de sesiones de F.K.T. (sesión 18 de 20) y registrando una evolución favorable, refiriendo un E.V.A. de 02/10 en su pie derecho (inicial de 07/10) y un E.V.A. de 01/10 en su pie izquierdo (inicial de 06/10).

Tabla 14

Cronología del Dolor desde la Sesión 1 hasta la Sesión 18.

| SEMANA | SESIÓN | DÍA | DOLOR PIE IZQUIERDO | DOLOR PIE DERECHO |
|--------|--------|-------|---------------------|-------------------|
| 1 | 1 | 18/04 | 6 | 7 |
| 1 | 2 | 20/04 | 6 | 7 |
| 2 | 3 | 27/04 | 6 | 7 |
| 2 | 4 | 29/04 | 5 | 5 |
| 3 | 5 | 04/05 | 5 | 5 |
| 3 | 6 | 06/05 | 5 | 5 |
| 4 | 7 | 09/05 | 4 | 4 |
| 4 | 8 | 11/05 | 3 | 3 |
| 5 | 9 | 16/05 | 3 | 3 |
| 5 | 10 | 20/05 | 4 | 4 |
| 6 | 11 | 27/05 | 5 | 5 |
| 7 | 12 | 30/05 | 5 | 5 |
| 7 | 13 | 01/06 | 3 | 4 |
| 7 | 14 | 03/06 | 3 | 3 |
| 8 | 15 | 06/06 | 3 | 3 |
| 8 | 16 | 08/06 | 3 | 3 |
| 8 | 17 | 10/06 | 2 | 2 |
| 9 | 18 | 13/06 | 1 | 2 |

Fuente: Elaboración propia (2022)

CRITERIOS DE ALTA

Los criterios para que el pte. reciba el alta del tratamiento kinésico serán los siguientes:

- Que no haya presencia de dolor tanto en la fascia plantar como en la región talón.
- Que el pte. presente un rango de movimiento completo y libre de dolor de la articulación del tobillo.
- Que el pte. pueda desarrollar sus A.V.D. y A.I.V.D. sin dolor y se haya restablecido su autonomía.

Pautas e indicaciones del abordaje interdisciplinar

Se informa al pte. sobre los potenciales beneficios de un abordaje interdisciplinario, por lo que se sugiere desde el inicio del tto. una interconsulta con el área de nutrición, para la elaboración de un plan de tto. para descenso del peso corporal y un seguimiento para control del mismo, buscando como objetivo complementario este tto. a los ya trazados por el área kinésica permitiendo generar un objetivo general muy importante abordado de manera interdisciplinaria, que es el contribuir a que el pte pueda alcanzar un estado ontológico pleno para poder desarrollar sus A.V.D. y A.V.D.I. de manera en la que el dolor y los demases factores de riesgo que puedan ser modificados con el tto kinésico así como los que puedan ser modificados por el área nutricional no supongan un obstáculo para este poder desempeñarse como ser funcional de la sociedad.

CONSIDERACIONES ÉTICAS

En este apartado se mencionan las consideraciones éticas tenidas en cuenta para honrar los derechos del pte y plantear una propuesta terapéutica acorde a las necesidades del mismo. Velando por el respeto hacia la protección de la integridad y la privacidad del pte tal y como lo contempla la Ley n° 26529 (Derechos del paciente, Historia clínica y consentimiento informado) en su artículo 2do, en sus incisos A (“Asistencia”); B (“Trato digno y respetuoso”); C (“Intimidad”); D (“Confidencialidad”) y a su artículo 8° (Sobre la exposición académica), es que se le informa y se le explican las intenciones utilizar su caso para recopilar los datos necesarios para la confección de este T.F.I. Se le informa que únicamente se utilizan aquellos datos expresamente clínicos y kinésicos para documentar el tto. y presentarlo, por lo que no hay compromiso alguno de la identidad del pte. Se utilizó la siguiente plantilla para informarle al pte.

Imagen 35

Consentimiento Informado.

| |
|--|
| <u>CONSENTIMIENTO INFORMADO</u> |
| A través de este medio doy mi consentimiento para que el material de la historia clínica, imágenes y cualquier otro tipo de información acerca del paciente, sea utilizado para la elaboración de un caso clínico con fines académicos y docentes en el marco de la materia “ <i>Trabajo Final Integrador (T.F.I.)</i> ” perteneciente al 5to año de la Licenciatura en Kinesiología y Fisiatria de la Universidad Isalud. |
| Comprendo que no se publicará mi nombre y que se mantendrá el anonimato de la identidad en el texto y en las imágenes. |
| A través de este medio manifiesto a la persona o institución correspondiente que he entendido y aprobado lo mencionado con anterioridad. |
| Nombre: |
| Firma: |
| Bs.As.; Argentina (2022) |

Fuente: Elaboración propia (2002)

DISCUSIÓN

En este apartado se abordan algunas cuestiones que deben ser traídas a discusión ya que toman relevancia en el desarrollo del caso clínico y repercuten en mayor o menor medida sobre la salud actual del pte.

Hipotiroidismo: Es un síndrome causado por deficiencia de hormonas tiroideas en la circulación; dicha disfunción puede causar diversas *complicaciones musculoesqueléticas* (entre las cuales se encuentra la F.P.), y que, además, puede estar interviniendo en varios de los demás factores de riesgo para desarrollar F.P. que presenta el paciente, tales como el *sobrepeso* (I.M.C.: 26,6) o la piel seca, por ejemplo.

Fumador activo: el humo del cigarrillo disminuye el aporte sanguíneo hacia las extremidades y, por ejemplo, el monóxido de carbono presente en este, es 200 veces más afín a la hemoglobina que el oxígeno, por lo que llegará una menor oferta de oxígeno a los tejidos.

Por la cantidad de horas en *bipedestación prolongada* (de más de 8 hs. diarias) que debe pasar en su actividad laboral con un *calzado inapropiado*. Los empleadores teniendo conocimiento de estos padecimientos como un riesgo laboral, no proveen los medios para mejorar la calidad laboral de sus trabajadores, lo cual afecta severamente a la salud y la integridad de los mismos.

La utilización de la terapéutica de ondas de choques extracorpóreas en un estadio temprano de la patología por indicación médica (menos de 1 mes de evolución del cuadro clínico), siendo que estas están indicadas para estadios en donde el tejido afectado se ha tornado ya en un tejido rígido y poco complaciente, y donde existe el riesgo de formación de calcificaciones en el mismo, es en ese estadio, pasados los 6 meses aproximadamente de tto. conservador, en donde pueden ser verdaderamente efectivas las ondas de choque y no en un estadio temprano, donde las características histológicas del tejido son la antítesis a lo descrito en el estadio crónico de la patología.

El médico derivante advirtiendo tempranamente sobre un tto. quirúrgico, cuando la patología tiene muy buenas tasas de recuperación (alrededor del 90% de los casos), y en donde el dolor suele remitir a los 12 meses de tto. aproximadamente con terapéuticas no invasivas (e incluso tornándose asintomático por sí sólo sin tto. de por medio, ya que la patología es de carácter autolimitada). Si bien, la intervención quirúrgica es una opción posible dentro de las variadas terapéuticas desde donde se puede abordar a esta entidad, no me parece adecuado alarmar al pte. con esto, siendo que esta es la primera vez que se presenta dicho cuadro en este, y no habiendo realizado ninguna de las terapéuticas de tipo conservadoras con anterioridad.

La subdosificación en los ejercicios: debería de revisarse este ítem para evitar incurrir en errores de esta magnitud, ya que el pte. puede que no estuviese recibiendo un estímulo acorde a la necesidad de su patología, y si bien él mismo ha mostrado una mejoría con la acción del tto, con una dosis administrada adecuadamente, los resultados podrían ser mucho más beneficiosos a lo largo del tiempo para este.

Por último, pero no por ello menos importante, debo mencionar que la cantidad de pacientes por hora que ingresan a consulta, y el poco recurso humano disponible, es algo que debe ser traído a discusión también ya que siempre se intentará ofrecer la mejor atención posible, pero por temas burocráticos o políticas del lugar de atención, esto puede terminar opacando la atención brindada a los ptes.

CONCLUSIÓN

A modo de reflexión y para finalizar el recorrido por este caso clínico tan interesante, primero me gustaría destacar la muy buena voluntad y predisposición por parte del kinesiólogo tratante y mismo, del paciente tratado a la hora de ser consultados por temas relevantes a la confección de este T.F.I.

Dicho esto, hay que remarcar la importancia del rol que cumple el área kinésica en el tratamiento de estas patologías sumamente prevalentes, pero, además, hacer énfasis en la educación para la prevención de patologías tan incapacitantes para la persona como puede ser la fascitis plantar, la cual puede generarse a merced de una multiplicidad de factores de riesgo, siendo que muchos de estos pueden ser modificados y corregidos de forma preventiva. Es nuestro deber el dotar a las personas de herramientas necesarias para evitar posibles recidivas a futuro si ya se encuentra cursando la misma para poder mejorar su calidad de vida. También es deber nuestro, sugerir aquellas interconsultas que puedan ser necesarias con las demás áreas de trabajo y que puedan generarle los mayores beneficios en la restitución de la salud de nuestro paciente.

Ha sido por demás enriquecedora la experiencia en consultorio, pudiendo ver e intervenir en la atención del paciente. Me llevo conmigo luego de estos meses rotando por los diferentes centros kinésicos, un gran crecimiento académico, pero también, y esto es lo que más valoro de las experiencias vivenciadas, me llevo un gran crecimiento personal desde lo humano; ya que al haber podido estar en contacto continuo con personas que asisten a consulta afligidas por una determinada patología, me permitió percatarme verdaderamente de la importancia y de la relevancia que podemos llegar a tener en el desarrollo y curso del tratamiento de un paciente, ya que ellos necesitan de nuestra

completa atención para poder brindarles un tratamiento de calidad e intentar resolver, en la medida de lo posible, su problemática. Pero también necesitan en muchas ocasiones de esa palabra de contención y de aliento (que a veces tanta falta hace), y que puede contribuir a conseguir una mejor adherencia al tratamiento por parte de los pacientes.

Me llevo valiosísimas herramientas tanto de estas experiencias en campo, así como de lo trabajado desde el aula en estos últimos meses (y años), que, sin duda alguna, me servirán para honrar y desempeñar de la mejor manera posible la profesión kinésica.

BIBLIOGRAFÍA

- Ayala, F., Sainz de Baranda, P., Cejudo, A., & Santonja, F. (2013). Pruebas angulares de estimación de la flexibilidad isquiosural: descripción de los procedimientos exploratorios y valores de referencia. *Revista andaluza de medicina del deporte*, 6(3), 120–128. [https://doi.org/10.1016/s1888-7546\(13\)70046-7](https://doi.org/10.1016/s1888-7546(13)70046-7)
- Bennell, K. L., Talbot, R. C., Wajswelner, H., Techovanich, W., Kelly, D. H., & Hall, A. J. (1998). Intra-rater and inter-rater reliability of a weight-bearing lunge measure of ankle dorsiflexion. *The Australian Journal of Physiotherapy*, 44(3), 175–180. [https://doi.org/10.1016/s0004-9514\(14\)60377-9](https://doi.org/10.1016/s0004-9514(14)60377-9)
- Cakir, M., Samanci, N., Balci, N., & Balci, M. K. (2003). Musculoskeletal manifestations in patients with thyroid disease. *Clinical Endocrinology*, 59(2), 162–167. <https://doi.org/10.1046/j.1365-2265.2003.01786.x>
- Cotchett MP, Munteanu SE, Landorf KB. *Effectiveness of trigger point dry needling for plantar heel pain: a randomized controlled trial*. *Phys Ther* 2014;94:1083-94.
- Cutts, S., Obi, N., Pasapula, C., & Chan, W. (2012). Plantar fasciitis. *Annals of the Royal College of Surgeons of England*, 94(8), 539–542. <https://doi.org/10.1308/003588412X13171221592456>
- De Garceau, D., Dean, D., Requejo, S. M., & Thordarson, D. B. (2003). The association between diagnosis of plantar fasciitis and Windlass test results. *Foot & Ankle International*, 24(3), 251–255. <https://doi.org/10.1177/107110070302400309>
- Finkenstaedt, T., Siriwanarangsun, P., Statum, S., Biswas, R., Anderson, K. E., Bae, W. C., & Chung, C. B. (2018). The calcaneal crescent in patients with and without plantar fasciitis: An ankle MRI study. *AJR. American Journal of Roentgenology*, 211(5), 1075–1082.

<https://doi.org/10.2214/AJR.17.19399>

- Goff, J. D., & Crawford, R. (2011). Diagnosis and treatment of plantar fasciitis. *American Family Physician*, 84(6), 676–682.
- Hamid, M. S. A., Ali, M. R. M., & Yusof, A. (2013). Interrater and intrarater reliability of the active knee extension (AKE) test among healthy adults. *Journal of Physical Therapy Science*, 25(8), 957–961. <https://doi.org/10.1589/jpts.25.957>
- Hernández, E. V. S., De Loera Rodríguez, C. O., Bustamante, A. E. C., & Oliva, X. M. (2016). Biomecánica funcional del pie y tobillo: comprendiendo las lesiones en el deportista.
- Kapandji, I. A. (1998). Fisiología articular - Tomo 2. Editorial Médica Panamericana (Miembro inferior Cap. IV: El pie).
- Latarjet, Ruíz Lizard (2019). Anatomía Humana. Tomo 1. Editorial Médica Panamericana (pp. 731 – 769).
- Lee, W. C. C., Wong, W. Y., Kung, E., & Leung, A. K. L. (2012). Effectiveness of adjustable dorsiflexion night splint in combination with accommodative foot orthosis on plantar fasciitis. *Journal of Rehabilitation Research and Development*, 49(10), 1557–1564. <https://doi.org/10.1682/jrrd.2011.09.0181>
- Luffy, L., Grosel, J., Thomas, R., & So, E. (2018). Plantar fasciitis: A review of treatments. *JAAPA : Official Journal of the American Academy of Physician Assistants*, 31(1), 20–24. <https://doi.org/10.1097/01.JAA.0000527695.76041.99>
- Martin, R. L., Davenport, T. E., Reischl, S. F., Mcpoil, T. G., Mathesin, J. W., Wukich, D. K., & McDonough, C. M. (2014). Heel Pain-Plantar Fasciitis: Revision 2014 Clinical Practice Guidelines Linked to the International Classification of Functioning, Disability and Health From the Orthopaedic Section of the American. Physical Therapy Association *J Orthop Sports Phys Ther*, 44(11). <https://doi.org/10.2519/jospt.2014.0303>
- Menon, N., & Jain, J. (2018). Plantar fasciitis: A review. *Indian Journal of Pain*, 32(1), 24. https://doi.org/10.4103/ijpn.ijpn_3_18
- Monteagudo, M., de Albornoz, P. M., Gutierrez, B., Tabuenca, J., & Álvarez, I. (2018). Plantar fasciopathy: A current concepts review. *EFORT Open Reviews*, 3(8), 485–493. <https://doi.org/10.1302/2058-5241.3.170080>
- Wheeler, P. C. (2015). The role of autologous blood injections in the treatment for patients with chronic plantar fasciitis – A case series and longer-term follow-up. *International Musculoskeletal Medicine*, 37(2), 47–53. <https://doi.org/10.1179/1753615415y.0000000004>
- Pró, E A. (2012). Anatomía Clínica. Editorial Médica Panamericana. (Cap. IX Miembros

inferiores)

- Rodriguez, C. R., Sanchez, D. A. B., Rubio, M. A. B., Garcia, F., & Mejia, L. S. (2019). Etiología y fisiopatología del hallux valgus. *Revista colombiana de ortopedia y traumatología*, 33, 2–12. <https://doi.org/10.1016/j.rccot.2019.07.001>
- Rompe, J. D., Furia, J., Weil, L., & Maffulli, N. (2007). Shock wave therapy for chronic plantar fasciopathy. *Br Med Bull*, 183–208.
- Rouviere, H. Delmas, A. (2005). *Anatomía Humana descriptiva, topográfica y funcional*. Tomo 3. Editorial Elsevier Masson. (p. 348 - 470)
- Trojian, T., & Tucker, A. K. (2019). Plantar Fasciitis. *American family physician*, 99(12), 744–750.
- Viladot Voegueli, A (2001). *Lecciones básicas de biomecánica del aparato locomotor*. Editorial Springer. (Cap. 15 p. 221 – 227)
- Zhang, T., Adatia, A., Zarin, W., Moitri, M., Vijenthira, A., Chu, R., Thabane, L., & Kean, W. (2011). The efficacy of botulinum toxin type A in managing chronic musculoskeletal pain: a systematic review and meta analysis. *Inflammopharmacology*, 19(1), 21–34. <https://doi.org/10.1007/s10787-010-0069>

ANEXO

Tabla 15

Tabla con Cálculo y Valor de IMC.

| | | |
|---|--------------------------------------|------|
| Sistema métrico | Resultado: | 26.6 |
| ESTATURA | | |
| en centímetros: | | |
| <input type="text" value="184"/> | | |
| PESO | | |
| en kilogramos: | | |
| <input type="text" value="90"/> | | |
| <input type="button" value="Calcular"/> | | |
| Composición corporal | Índice de masa corporal (IMC) | |
| Peso inferior al normal | Menos de 18,5 | |
| Normal | 18,5 - 24,9 | |
| Peso superior al normal | 25,0 - 29,9 | |
| Obesidad | Más de 30,0 | |

Fuente: Elaboración propia utilizando calculadora de IMC de: <https://www.texasheart.org/heart-health/heart-information-center/topics/calculadora-del-indice-de-masa-corporal-ime/> (2022)

Imagen 36

Calzado Laboral.



Fuente: Elaboración propia (2022)

Imagen 37


Calzado Deportivo.



Fuente: Elaboración propia (2022)

Imagen 38

Plantillas Ortopédicas.



Fuente: Elaboración propia (2022)